

# Relato de Caso

## Amiloidose traqueobrônquica primária\*

Primary tracheobronchial amyloidosis

Gustavo Chatkin<sup>1</sup>, Maurício Pipkin<sup>2</sup>, José Antonio Figueiredo Pinto<sup>3</sup>,  
Vinicius Duval da Silva<sup>4</sup>, José Miguel Chatkin<sup>5</sup>

### Resumo

A amiloidose é uma doença caracterizada pelo depósito extracelular de proteínas fibrilares em órgãos e tecidos. A forma traqueal primária isolada é rara. Relata-se o caso de um homem, 55 anos de idade, portador de amiloidose traqueal que interna por insuficiência respiratória aguda, com história de pneumonias prévias recentes. Radiograma de tórax seguido de tomografia computadorizada de tórax revelou obstrução da traquéia por tumoração. Foi realizada tunelização para alívio temporário dos sintomas. Os achados histológicos não revelaram neoplasia, mas identificaram substância amilóide pelo vermelho congo. Embora a baixa frequência desta situação clínica, é discutida sua importância no diagnóstico diferencial de tumores de traquéia e a repercussão na conduta terapêutica.

**Descritores:** Amiloidose; Insuficiência respiratória; Vermelho congo; Obstrução das vias respiratórias.

### Abstract

Amyloidosis is a disease characterized by extracellular deposition of fibrillar protein in organs and tissues. Primary tracheal amyloidosis is rare. We report here a case of a 55-year-old man with tracheal amyloidosis hospitalized for acute respiratory insufficiency and with a history of recent episodes of pneumonia. Chest X-ray and chest computed tomography showed tracheal obstruction due to a tumor. A passage was created in order to relieve the symptoms. Histological examination (Congo red staining) revealed amyloid deposits but no evidence of neoplasia. Although this is a rare clinical condition, its importance is discussed regarding the differential diagnosis of tracheal tumors and the repercussions for therapeutic decision-making.

**Keywords:** Amyloidosis; Respiratory insufficiency; Congo red; Airway obstruction.

### Introdução

Amiloidose é definida como uma desordem sistêmica idiopática caracterizada por depósito de proteínas fibrilares e insolúveis em órgãos ou tecidos, sendo considerada uma situação clínica bastante infreqüente.<sup>(1-3)</sup> O termo amilóide foi criado por Virchow na metade do século XIX em estudos de autópsia, referindo-se às propriedades de coloração de depósitos no tecido hepático de substância semelhante ao amido, logo após a aplicação de iodo e ácido sulfúrico. A doença torna-se clinicamente relevante quando, em sua forma difusa, afeta a função de órgãos, ou, em sua forma localizada, ocasiona efeito de massa (amiloidoma).<sup>(4)</sup>

A maior parte dos casos é classificada como primária ou secundária, embora a Organização Mundial de Saúde defina

ainda outros grupos e subgrupos, todas baseadas no tipo e na estrutura do constituinte protéico precursor.<sup>(5)</sup>

No tórax, a forma cardíaca é a mais freqüente<sup>(4)</sup>, apesar do comprometimento respiratório ter sido descrito pela primeira vez em 1877 por Lesser.<sup>(3)</sup> A forma pulmonar primária pode ocorrer sob as formas traqueobrônquica (nodular ou difusa) e parenquimatosa alvéolo-septal ou nodular.<sup>(1,3,6)</sup>

O envolvimento traqueobrônquico, apesar de raro, é a forma mais comum dentre as formas pulmonares.<sup>(1,3,6)</sup> Em revisão de casos com envolvimento em traquéia, feita em 1983, haviam sido relatados apenas 67 casos na literatura internacional, sendo 57 casos de amiloidose infiltrativa difusa e o restante sob forma nódulo-tumoral.<sup>(3)</sup> Em levantamento

\* Trabalho realizado no Hospital São Lucas da Pontifícia Universidade Católica do Rio Grande do Sul – PUCRS – Porto Alegre (RS) Brasil.

1. Pneumologista do Corpo Clínico do Hospital São Lucas da Pontifícia Universidade Católica do Rio Grande do Sul – PUCRS – Porto Alegre (RS) Brasil.

2. Cirurgião Torácico do Corpo Clínico do Hospital São Lucas da Pontifícia Universidade Católica do Rio Grande do Sul – PUCRS – Porto Alegre (RS) Brasil.

3. Professor Titular de Cirurgia Faculdade de Medicina da Pontifícia Universidade Católica do Rio Grande do Sul – PUCRS – Porto Alegre (RS) Brasil.

4. Professor Adjunto de Patologia e Radiações da Faculdade de Medicina da Pontifícia Universidade Católica do Rio Grande do Sul – PUCRS – Porto Alegre (RS) Brasil.

5. Professor Titular de Medicina Interna e Pneumologia da Faculdade de Medicina da Pontifícia Universidade Católica do Rio Grande do Sul – PUCRS – Porto Alegre (RS) Brasil.

Endereço para correspondência: José Miguel Chatkin. Hospital São Lucas da PUCRS, Faculdade de Medicina, Pós Graduação, Av. Ipiranga, 6690, 3º andar, CEP 90610-000, Porto Alegre, RS, Brasil.

Tel 55 51 3336-5043. E-mail: jmchatkin@puers.br

Recebido para publicação em 29/5/2007. Aprovado, após revisão, em 25/9/2007.

de necropsias em 223 pacientes com amiloidose, havia comprometimento pulmonar em 68 (31%), sendo 23 com a forma primária.<sup>(7)</sup>

Apresenta-se a seguir um caso de amiloidose primária na forma traqueobrônquica, com o intuito de lembrar aos médicos a existência de um tumor incomum, mas que deve constar no diagnóstico diferencial de obstruções de traquéia, para que a melhor a conduta terapêutica possa ser escolhida.

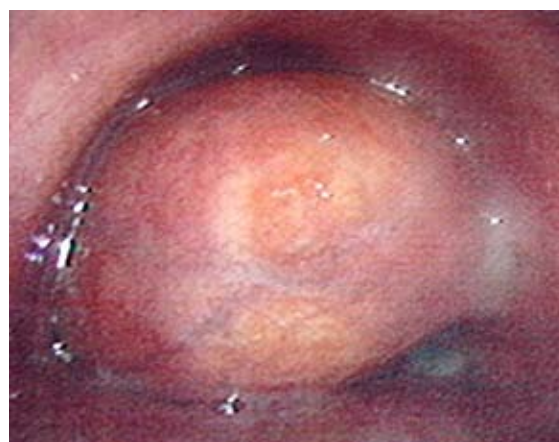### Relato de caso

Homem, 55 anos, ex-fumante de 20 anos/maço tendo cessado o tabagismo há 15 anos, comparece à Emergência do Hospital São Lucas da Pontifícia Universidade Católica do Rio Grande do Sul (PUCRS) por dispnéia intensa, mesmo em repouso ou a mínimos esforços, com nítido esforço respiratório. Pela anamnese remota, soube-se que sentia dispnéia progressiva aos esforços nos últimos seis meses, pelo que havia sido internado por duas ocasiões, em outros centros, por pneumonias, ambas em lobo inferior esquerdo, que teriam evoluído satisfatoriamente com antibióticos. Não foi possível acessar tais documentos radiológicos, mas acredita-se, pela informação do paciente, que não tenha havido suspeita clínico-radiológica de obstrução de vias aéreas. O paciente estava em uso de propranolol há vários meses para hipertensão arterial sistêmica. O exame físico, realizado na sala de emergência, revelou paciente em bom estado geral, com frequência respiratória 36 ciclos/min, intensa tiragem intercostal e em fúrcula. À ausculta pulmonar, percebia-se murmúrio vesicular diminuído à esquerda e sibilância leve bilateral, sem estridor. Neste momento, a saturação de oxigênio era de 89% em ar ambiente.

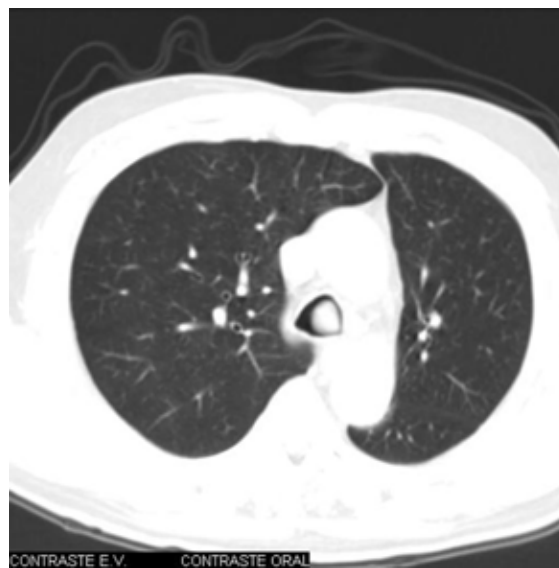Radiograma de tórax evidenciou atelectasia de lobo inferior do pulmão esquerdo, com elevação da cúpula diafragmática em mesmo lado e desvio de traquéia para esquerda e possível lesão em traquéia. Pela gravidade da situação clínica, o paciente foi internado após as primeiras medidas terem sido tomadas no serviço de emergência para estabilização clínica. Fibrobroncoscopia evidenciou uma extensa massa móvel, com obstrução quase total, no terço inferior da traquéia, junto à emergência do brônquio principal esquerdo (Figura 1). Tomografia computadorizada de tórax confirmou a presença de obstrução tumoral traqueal (Figura 2). Broncoscopia

rígida foi indicada para realização de tunelização da lesão, o que foi efetivamente feita com retirada de 90% da lesão. Após este procedimento, o paciente apresentou relevante melhora da dispnéia e da tosse.

O exame histopatológico do material mostrou material amilóide característico, acelular, que se coloriu histoquimicamente pelo vermelho Congo (Figura 3). Nova fibrobroncoscopia evidenciou lesão residual em brônquio-fonte esquerdo, sendo encaminhado para retirada cirúrgica do restante da lesão pela possibilidade de recidiva tumoral a partir desse coto. Foi realizada ressecção segmentar



**Figura 1** – Fibrobroncoscopia com extensa massa móvel e obstrução quase total no terço inferior da traquéia.



**Figura 2** – Tomografia de tórax: obstrução traqueal pelo tumor.

do ângulo traqueobrônquico esquerdo com anastomose brônquica primária. O pós-operatório transcorreu sem complicações. Controle broncoscópico tardio evidenciou cicatrização da anastomose, sem estenose ou granuloma. O paciente apresentou importante melhora clínica, com desaparecimento dos sintomas. Encontra-se em seguimento semestral no ambulatório deste hospital, sem evidência de recidiva até o momento.

## Discussão

Com o presente relato, pretende-se lembrar aos clínicos, radiologistas e aos cirurgiões torácicos de uma situação clínica que, apesar de não ser freqüente, deve constar do diagnóstico diferencial de quadros obstrutivos de traquéia. O paciente aqui descrito apresentou sintomas e sinais durante cerca de seis meses, mas não valorizados adequadamente, até que, já em franca insuficiência respiratória, procurou o serviço de emergência de nosso hospital.

A amiloidose traqueobrônquica é considerada um tipo específico de amiloidose com deposição de proteínas fibrilares especificamente em aparelho respiratório.<sup>(1,3,8)</sup> Esta entidade geralmente não se manifesta concomitantemente no parênquima pulmonar e árvore respiratória.<sup>(8)</sup>

O caso aqui relatado enquadra-se bem neste modelo descrito para lesão tumoral, e portanto os ensinamentos daquele são vários. Salienta que a possibilidade diagnóstica de obstrução em via traqueobrônquica deva sempre ser lembrada em situações de pacientes com dispnéia intensa e sibilância. Esta possibilidade deve ser especialmente aventada em pneumonias repetidas em mesma localização, como ocorreu com este paciente, até então avaliado apenas em serviços de pronto-atendimento.<sup>(9)</sup> Dentre os diagnósticos diferenciais de

tumores de traquéia, a amiloidose deve ser incluída, embora não seja uma entidade freqüente<sup>(2,8)</sup> e com descrição formal de apenas 3 casos no Brasil, além do presente.<sup>(10-12)</sup>

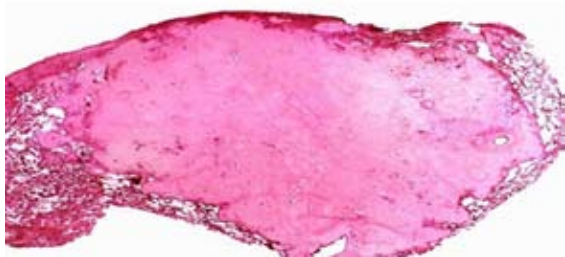
Por ter envolvimento localizado, algum tipo de resposta imune anormal do tecido linfóide associado aos brônquios é sugerido em sua fisiopatogenia. O envolvimento na traquéia produz tanto placas difusas quanto massas tumorais, simulando neoplasias.<sup>(3)</sup> O tipo de depósito amilóide é diferente do que ocorre com resposta sistêmica.<sup>(13)</sup>

O quadro clínico apresenta-se tipicamente como o aqui descrito, ou seja, em pacientes na quinta década de vida, sendo levemente mais freqüente no sexo masculino, com tosse, dispnéia e ocasionalmente hemoptise como quadro clínico característico. Dependendo do tamanho e localização da lesão, pode ocorrer atelectasia pulmonar como complicação, assim como pneumonias obstrutivas.<sup>(4)</sup> Se a obstrução for localizada em traquéia, o achado do exame físico é sibilância bilateral.<sup>(8)</sup>

Tanto os exames radiológicos quanto endoscópicos são úteis na localização e para avaliação da arquitetura da região comprometida, mas o diagnóstico definitivo usualmente requer confirmação histopatológica.

O diagnóstico histopatológico é feito pelo encontro de amilóide, um material inerte, protéico, homogêneo, acelular e eosinofílico, que histoquimicamente se cora pelo vermelho Congo e mostra birrefringência verde à luz polarizada.<sup>(1,2)</sup> Na forma traqueobrônquica, depósitos desta substância na submucosa formam nódulos irregulares ou lâminas difusas, cobertos por epitélio brônquico. Na forma nodular, massas de amilóide estão envolvidas por células plasmáticas, linfócitos e células gigantes. Na forma alveolar septal, o amilóide se deposita entre a luz capilar e as células de revestimento alveolar.

Não há tratamento definitivo efetivo conhecido, tendo havido tentativas de inúmeras formas de terapia, além da cirurgia, conforme vários fatores como grau de envolvimento, sintomas e possibilidade de ressecção.<sup>(13-18)</sup> A terapia de ablação a laser, usada até recentemente, mostrou não alterar o curso da doença, principalmente na amiloidose traqueobrônquica difusa,<sup>(13)</sup> assim como também não há comprovação que a associação entre prednisona e melfalan tenha benefício nesse mesmo tipo de amiloidose, mesmo sendo um esquema muito usado na doença sistêmica.<sup>(8,19)</sup>



**Figura 3** - Exame histopatológico mostrando material vermelho Congo positivo.

Estudos prévios evidenciaram benefício, em longo prazo, de radioterapia em pacientes com amiloidose traqueobrônquica, mostrando melhora dos sintomas num seguimento de dois anos.<sup>(15,16)</sup>

Nos casos de comprometimento nódulo-tumoral, em que há obstrução mecânica, broncoscopias ou ressecções cirúrgicas são as formas preferenciais de tratamento,<sup>(20)</sup> sendo considerado como paliativos, já que não curam a doença e pode haver recidiva.<sup>(18)</sup> No caso aqui relatado, a possibilidade de eventual recidiva levou a equipe cirúrgica a buscar a excisão definitiva, em um segundo momento, com ressecção segmentar do ângulo traqueobrônquico esquerdo e anastomose brônquica.

O prognóstico da doença é variável, de acordo com o grau de comprometimento e características do paciente. Há descrição de doença estável por longos períodos, e portanto a observação clínica-radiológica pode ser uma conduta aceitável.<sup>(14)</sup> Por outro lado, alguns casos podem progredir com deterioração da função pulmonar e com complicações clínicas, evoluindo para o óbito.

Na forma difusa da doença traqueal, a sobrevida estimada em cinco anos é de 30-50%, embora terapias com radioterapia possam melhorar tal prognóstico. No caso aqui apresentado, com acompanhamento de um ano, não há evidência de ressurgimento da doença.

## Referências

- Capizzi SA, Betancourt E, Prakash UB. Tracheobronchial amyloidosis. *Mayo Clin Proc.* 2000;75(11):1148-52.
- Falk RH, Skinner M. The systemic amyloidoses: an overview. *Adv Intern Med.* 2000;45:107-37.
- Gillmore JD, Hawkins PN. Amyloidosis and the respiratory tract. *Thorax.* 1999 May;54(5):444-51.
- Georgiades CS, Neyman EG, Barish MA, Fishman EK. Amyloidosis: review and CT manifestations. *Radiographics.* 2004;24(2):405-16.
- Nomenclature of amyloid and amyloidosis. WHO-IUIS Nomenclature Sub-Committee. *Bull World Health Organ.* 1993;71(1):105-12.
- Falk RH, Comenzo RL, Skinner M. The systemic amyloidoses. *N Engl J Med.* 1997;337(13):898-909.
- Smith RR, Hutchins GM, Moore GW, Humphrey RL. Type and distribution of pulmonary parenchymal and vascular amyloid. Correlation with cardiac amyloid. *Am J Med.* 1979;66(1):96-104.
- O'Regan A, Fenlon HM, Beamis JF Jr, Steele MP, Skinner M, Berk JL. Tracheobronchial amyloidosis. The Boston University experience from 1984 to 1999. *Medicine (Baltimore).* 2000;79(2):69-79.
- Rekik WK, Ayadi H, Ayoub A. [Localized tracheobronchial amyloidosis: a rare cause of pseudo-asthma][Article in French]. *Rev Pneumol Clin.* 2001;57(4):308-10.
- Silva LM, Bellicanta J, Marques RD, Silva LC. Tracheobronchial amyloidosis. *J Bras Pneumol.* 2004;30(6):581-4.
- Schade L, Carmes ER, Barros JA. Mediastinal lymph node amyloidosis in a patient with sarcoidosis. *J Bras Pneumol.* 2007;33(2):222-5.
- Montessi J, Almeida EP, Vieira JP, Horta CM, Abreu MM, Bolognani ED et al. Pulmonary amyloidosis: radiographic finding of nodular opacities in a heavy smoker. *J Bras Pneumol.* 2007;33(3):343-6.
- Thompson PJ, Ryan G, Laurence BH. Laser photoradiation therapy for tracheobronchial amyloid. *Aust N Z J Med.* 1986;16(2):229-30.
- Hof DG, Rasp FL. Spontaneous regression of diffuse tracheobronchial amyloidosis. *Chest.* 1979;76(2):237-9.
- Kalra S, Utz JP, Edell ES, Foote RL. External-beam radiation therapy in the treatment of diffuse tracheobronchial amyloidosis. *Mayo Clin Proc.* 2001;76(8):853-6.
- Kurrrus JA, Hayes JK, Hoidal JR, Menendez MM, Elstad MR. Radiation therapy for tracheobronchial amyloidosis. *Chest.* 1998;114(5):1489-92.
- Madden BP, Lee M, Paruchuru P. Successful treatment of endobronchial amyloidosis using Nd:YAG laser therapy as an alternative to lobectomy. *Monaldi Arch Chest Dis.* 2001;56(1):27-9.
- Monroe AT, Walia R, Zlotecki RA, Jantz MA. Tracheobronchial amyloidosis: a case report of successful treatment with external beam radiation therapy. *Chest.* 2004;125(2):784-9.
- Sepiolo M, Skokowski J, Kamiński M. [A case of primary tracheo-bronchial amyloidosis] [Article in Polish]. *Pneumonol Alergol Pol.* 1999;67(9-10):481-4.
- Sipe JD, Cohen AS. Amyloidosis. In: Kasper DL, Harrison TR, editors. *Harrison's principles of internal medicine.* New York: McGraw-Hill, Medical Pub. Division; 2005. p. 2024-2029.