

Artigo Original

Desenvolvimento de uma órtese de Dumon modificada para aplicações traqueais: um estudo experimental em cães*

Rogério Gastal Xavier¹, Paulo Roberto Stefani Sanches², Amarilio Viera de Macedo Neto³, Gabriel Kuhl⁴, Samanta Bianchi Vearick⁵, Marcelo Dall'Onder Michelon⁵

Resumo

Objetivo: Descrever o desenvolvimento de uma órtese de silicone e os testes in vivo de compatibilidade e aplicabilidade na traquéia canina normal. **Métodos:** Quatro densidades de silicone foram testadas para a obtenção de protótipos. Para cada densidade, foi calculada a pressão exigida para causar a compressão, considerando-se uma área de contato de 1 cm² e uma redução de 30% no diâmetro. A densidade selecionada foi 70-75 Shore A hardness. Adicionou-se sulfato de bário em pó ao silicone para tornar a órtese desenvolvida radiopaca e facilmente identificável ao exame radiológico. A órtese desenvolvida apresenta superfície externa corrugada com arcos salientes e descontínuos, semelhantes aos anéis traqueobrônquicos, para intercalação e fixação nas vias aéreas inferiores, superfície interna polida e extremidades lisas que evitam o dano por fricção. O protótipo considerado como sendo o mais adequado em termos de rigidez e flexibilidade foi implantado broncoscopicamente em traquéias caninas normais. Os animais foram sacrificados após oito semanas, e a traquéia foi removida para análise anatomopatológica. **Resultados:** Não houve complicações após a implantação das órteses. Nenhuma precisou ser removida, e todas estavam bem posicionadas ao final de oito semanas. O estudo histopatológico mostrou que a membrana basal epitelial foi preservada. Foram observados pontos focais de desnudamento epitelial, leve infiltrado inflamatório sob a mucosa e, mais raramente, tecido de granulação com neoformação vascular e ausência de microorganismos. **Conclusões:** A órtese desenvolvida mostrou resistência aos esforços mecânicos e biocompatibilidade, não provocando reação tecidual adversa na traquéia canina, além de permanecer íntegra ao final do experimento.

Descritores: Implantes experimentais; Silicones; Materiais biocompatíveis.

* Trabalho realizado no Laboratório Experimental de Vias Aéreas e Pulmão, Centro de Pesquisas do Hospital de Clínicas de Porto Alegre, Universidade Federal do Rio Grande do Sul, Porto Alegre (RS) Brasil.

1. Professor Associado do Departamento de Medicina Interna. Universidade Federal do Rio Grande do Sul, Porto Alegre (RS) Brasil.

2. Pesquisador do Laboratório Experimental de Vias Aéreas e Pulmão. Centro de Pesquisas do Hospital de Clínicas de Porto Alegre, Porto Alegre (RS) Brasil.

3. Professor Adjunto do Departamento de Cirurgia Torácica. Hospital de Clínicas de Porto Alegre, Porto Alegre (RS) Brasil.

4. Professor Assistente do Departamento de Otorrinolaringologia. Hospital de Clínicas de Porto Alegre, Porto Alegre (RS) Brasil.

5. Pesquisador do Laboratório de Transformação Mecânica. Universidade Federal do Rio Grande do Sul, Porto Alegre (RS) Brasil.

Endereço para correspondência: Rogério Gastal Xavier. Avenida Soledade, 478, CEP 90470-340, Porto Alegre, RS, Brasil.

Tel/Fax 55 51 3331-8664. E-mail: rxavier@terra.com.br

Recebido para publicação em 11/1/2007. Aprovado, após revisão, em 10/5/2007.

Introdução

O tratamento de lesões obstrutivas benignas ou malignas das vias aéreas inferiores foi sempre um desafio, em virtude de sua complexa fisiopatologia e das várias opções de manejo. A correção cirúrgica ainda é o tratamento de escolha para a maioria das estenoses benignas, especialmente aquelas de tamanho médio (1-6 cm de comprimento), na ausência de processo inflamatório agudo.^(1,2) Entretanto, a cirurgia é contra-indicada na presença de comorbidades tais como doença pulmonar obstrutiva crônica, cardiopatia, diabetes e outras doenças sistêmicas, bem como após reestenose de cirurgia anterior. Em todos esses casos, a colocação de órteses tornou-se uma alternativa confiável.^(3,4)

Atualmente, há mais de 100 modelos de órtese, disponíveis em diversos tamanhos, formatos e materiais.⁽⁵⁾ Também ficou claro que não há um tipo ideal de órtese para todas as aplicações traqueais.^(6,7) Muito pelo contrário, a melhor opção é, em grande parte, determinada pela anatomia da lesão e das vias aéreas.⁽⁸⁾ No que diz respeito a materiais, órteses auto-expansíveis de metal e de silicone parecem ser as mais amplamente empregadas.^(2,7)

Descrevemos recentemente o desenvolvimento e testes in vivo de uma órtese Nitinol.⁽⁹⁾ No presente trabalho, relatamos o desenvolvimento de uma órtese de silicone e teste in vivo dessa órtese quanto à biocompatibilidade e aplicabilidade na traquéia canina normal.

Métodos

Desenho da órtese

A órtese de silicone aqui descrita foi denominada órtese HCPA-1 e é uma versão modificada do modelo Dumon.⁽¹⁰⁾ As melhorias pretendidas são as seguintes: uma superfície externa recoberta por arcos descontínuos salientes semelhantes aos anéis traqueobrônquicos (para inserção e fixação no lúmen das vias aéreas inferiores); uma superfície interna altamente polida que impede a adesão de muco espesso, sangue ou outros materiais da árvore respiratória; extremidades lisas para diminuir danos causados pela fricção e efeito do golpe de aríete, que pode decorrer do impacto do movimento da órtese durante a respiração e tosse (Figura 1).

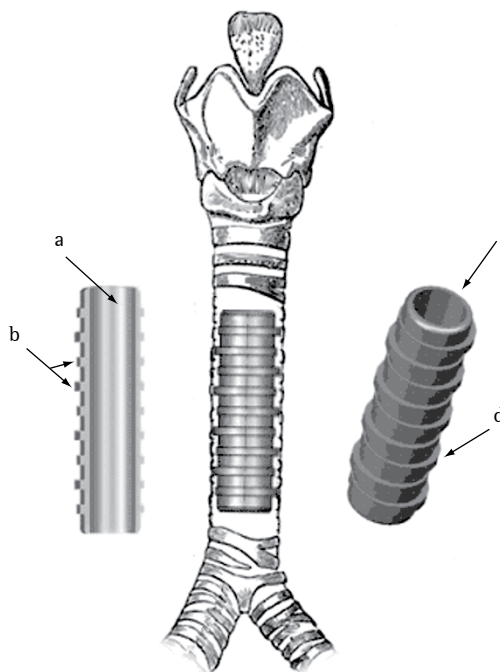


Figura 1 - Principais traços da órtese de silicone HCPA-1: a) superfície interna polida; b) espaçamento dos arcos (2 arcos por 1 cm); c) beiradas lisas nas extremidades distais; e d) arcos descontínuos à semelhança de anéis traqueobrônquicos.

A órtese HCPA-1 é feita de silicone medicinal biocompatível mediante processo de molde de injeção (Pomp Medicone®, Cachoeirinha, Brasil) e foi patenteada (nº MU 7902500-5) pelo Instituto Nacional de Propriedade Industrial do Brasil.⁽¹¹⁾ Sulfato de bário em pó é adicionado ao silicone para tornar a órtese radiopaca e facilmente identificável em estudos radiológicos por imagem.

A fim de obter dados referentes às várias características relacionadas à rigidez e flexibilidade, protótipos da órtese de silicone foram preparados e testados em quatro densidades diferentes, expressas como grau de *Shore A hardness* (SAH): 70-75 SAH; 25-28 SAH; 30-35 SAH; e 60-64 SAH. O tamanho dos protótipos foi definido com base nas imagens radiográficas em perfil da região cervicotorácica.

Um dispositivo de pressão foi construído para a introdução e colocação da órtese HCPA-1 no lúmen traqueobrônquico. Este dispositivo é feito de aço inoxidável e é composto de um cilindro, um êmbolo vasado que permite ventilação e uma longa seringa metálica com uma agulha chanfrada. Esta

montagem é acoplada a um broncoscópico rígido padrão para a colocação da órtese.⁽¹¹⁾

Ensaio mecânico

O dispositivo empregado em ensaios mecânicos foi descrito anteriormente.⁽⁹⁾ Em suma, a estenose traqueal é simulada, a fim de testar cada protótipo de órtese em termos de resistência à compressão e deslocamento. As órteses são colocadas horizontalmente em uma balança (modelo AI 500, Marte Balanças e Aparelhos de Precisão Ltda, São Paulo, Brasil) acoplada a um sensor de deslocamento LVDT T25 (Novotechnik, Stuttgart, Alemanha). A compressão radial é aumentada gradualmente na órtese. Os sinais gerados pelos sensores de deslocamento são adquiridos por meio de um coletor de dados HBM Spider 8 e do programa Catman Express® versão 3.1. Quando o sensor de deslocamento indica uma redução de 30% no diâmetro da órtese, a massa total registrada na balança é lida, e a força peso (ou força de compressão) é calculada, usando-se a seguinte fórmula:

$$F = ma$$

onde força (F [Newtons, N]) é igual ao produto da massa (m [kg]) das esferas multiplicada pela aceleração da gravidade (a [m/s^2] $\approx 9,81 m/s^2$).

A pressão requerida para o deslocamento foi calculada para cada densidade, considerando-se uma área de contato de 1 cm^2 : 70-75 SAH, $2,4 \text{ N/cm}^2$; 25-28 SAH, $0,5 \text{ N/cm}^2$; 30-35 SAH, $1,1 \text{ N/cm}^2$; e 60-64 SAH, $1,75 \text{ N/cm}^2$ (Figura 2).

A amostra 1 (70-75 SAH) tolerou a carga mais alta com o menor deslocamento e foi, portanto, escolhida para os experimentos com animais. As dimensões do protótipo usado em estudos com animais foram as seguintes: comprimento, 50 mm; diâmetro externo (excluindo arcos), 10 mm; diâmetro interno, 8 mm; espessura da parede, 1 mm; e arcos externos, 0,5-1,5 mm.

Experimentos com animais

O modelo canino foi escolhido com base na estreita similaridade entre as vias aéreas inferiores dos cães e dos humanos, em termos de formato e dimensões. Os animais experimentais foram obtidos no Hospital da Faculdade de Veterinária da Universidade Federal do Rio Grande do Sul (Porto Alegre, Brasil). Antes dos procedimentos, os animais

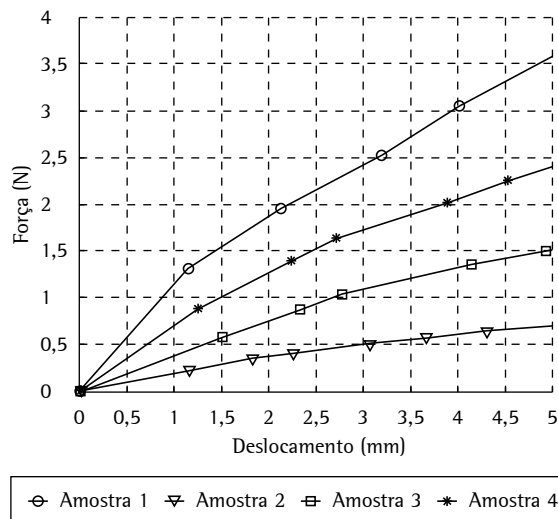


Figura 2 – Curvas de força vs. deslocamento para as quatro densidades analisadas: Amostra 1) 70-75 Shore A hardness (SAH); Amostra 2) 25-28 SAH; Amostra 3) 30-35 SAH; e Amostra 4) 60-64 SAH.

selecionados foram mantidos em quarantena no canil da Universidade, onde foram vacinados e receberam tratamento para parasitoses. Em seguida, eles foram submetidos a uma avaliação preliminar (clínica e radiológica), após a qual foram monitorados diariamente para verificar mudanças em sinais vitais bem como sinais de doenças. Durante todos os procedimentos, da cirurgia ao sacrifício, os animais receberam cuidado humanitário em termos de analgesia e sedação, em conformidade com bem-estabelecidas diretrizes bioéticas.⁽¹²⁾ Este estudo foi aprovado pelos Comitês de Ética em Pesquisa do Hospital de Clínicas de Porto Alegre e do Hospital da Faculdade de Veterinária.

A amostra incluiu cinco cães de raça indeterminada, com idade entre um e três anos, pesando 10-20 kg, sem anomalias traqueobrônquicas. Foi ministrada anestesia após jejum (12 h sem comida e 3 h sem água). Os animais receberam sulfato de atropina por via subcutânea na dosagem de $0,044 \text{ mg/kg}$ de peso corporal (PC) e xilazina intramuscular na dosagem de 1 mg/kg PC. Após 15 min, a anestesia geral foi induzida com tiopental sódico intravenoso na dose de $12,5 \text{ mg/kg}$ PC, sob ventilação espontânea.

Usamos um broncoscópico rígido (10339 CC; Karl Storz, Tuttlingen, Alemanha) com um cilindro de

aço inoxidável de 26 cm (6 mm de diâmetro interno; 6,7 mm de diâmetro externo) e um telescópio frontal (2,9 mm de diâmetro; 30 cm de comprimento), junto com um defletor de luz prismático, cateter de sucção, pinça de biópsia, cabo de fibra ótica de 2,3 m, fonte de luz fria com duas lâmpadas halogênicas (24 V/250 W), monitor de vídeo colorido de 36 cm da Trinitron (Sony, San Diego, CA, EUA) com resolução horizontal de 525 linhas de TV, e micro-câmera XL para endoscopia (Karl Storz).

O cão foi colocado de costas com a cabeça estendida, e o broncoscópico foi introduzido sob visão direta após exposição da laringe, com a ajuda de um laringoscópio ou por cuidadosa tração externa da língua.

A órtese foi introduzida no dispositivo de pressão acoplado ao broncoscópico.⁽¹¹⁾ A órtese de silicone permaneceu dobrada longitudinalmente dentro do êmbolo até a colocação. A colocação foi feita após a visualização broncoscópica direta do sítio selecionado. Após o êmbolo ser puxado, conseguiu-se completa expansão da órtese com o auxílio de movimentos de tração ou rotação guiados por uma pinça de biópsia. Uma sutura foi feita através da pele para assegurar a fixação da órtese na superfície da traquéia. Isto foi feito para prevenir o deslocamento ou expulsão da órtese, já que o diâmetro da traquéia canina normal varia marcadamente, em resposta a estímulos como calor, exercício, estresse ou anestesia.

Os animais foram avaliados a cada duas semanas, com revisões broncoscópicas e radiográficas para a

avaliação do posicionamento da órtese. Após oito semanas, os animais sofreram eutanásia sob anestesia geral, mediante infusão de sulfato de manganês endovenoso na dose de 1 mL/kg PC.

Em seguida à eutanásia, o toco traqueal contendo a órtese foi removido para exame patológico. A análise macroscópica e microscópica foi focalizada na presença ou ausência da mucosa preservada, infiltração leucocitária, exsudato, granulação, neoformação neovascular, aderência da mucosa, supuração ou perforações. Uma escova fina foi usada para coletar o exsudato que cobre a superfície interna e externa da órtese para a preparação de um bloco de células. Vários cortes transversais da traquéia central e lateral foram obtidos, alguns de porções em contato com a órtese e outros de porções que não estavam em contato. As amostras foram fixadas em formalina e submetidas à coloração com hematoxilina-eosina, Gram ou coloração Grocott-metenamina-prata, após o quê foram avaliadas sob microscopia ótica. A análise citológica e a identificação de patógenos foram feitas nas secções traqueais e no bloco de células.

Resultados

Não houve eventos ou complicações marcantes após a implantação, e não surgiram casos nos quais precisássemos remover uma órtese. Após oito semanas da implantação, os dispositivos estavam bem posicionados (Figuras 3 e 4). A análise histopatológica dos espécimes traqueais revelou uma

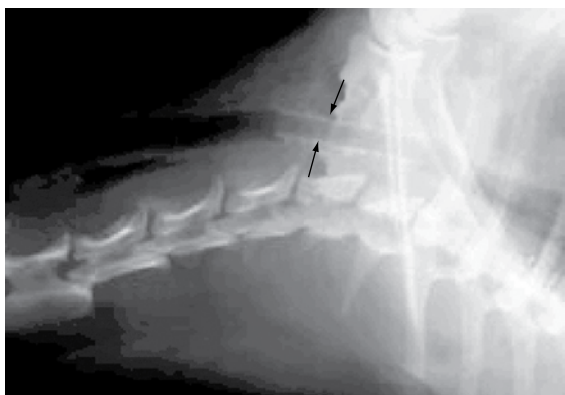


Figura 3 – Raio X mostrando o encaixe justo e radiopacidade da órtese HCPA-1 em uma traquéia canina.

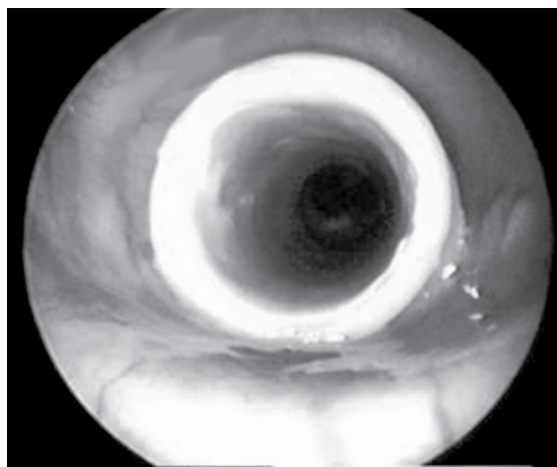


Figura 4 – Imagem broncoscópica da órtese HCPA-1 em uma traquéia canina.

membrana basal epitelial bem preservada. Como se vê na Figura 5, uma pequena quantidade de infiltrado inflamatório submucoso, consistindo predominantemente de células polimorfonucleares, foi observada com freqüência, juntamente com áreas esparsas de tecido de granulação e neoformação vascular. Não foram detectados microorganismos.

Discussão

No foram encontradas dificuldades técnicas durante o uso da órtese HCPA-1 de silicone. Os arcos externos aumentaram com êxito a aderência no sítio de implantação. Acreditamos que o modelo proposto de órtese seria ideal para aplicações envolvendo a traquéia e brônquios proximais. Os ensaios mecânicos foram apropriados para determinar as propriedades dos protótipos de silicone de várias densidades. Estes ensaios podem ser facilmente reproduzidos usando-se a presente metodologia, a fim de avaliar vários diâmetros, graus de rigidez ou força radial para uma ampla gama de aplicações.

Uma complicação comumente associada à traquéia canina normal é o deslocamento e consequente migração da órtese, em virtude da falta de obstáculos à aderência da mucosa. Isto foi resolvido em nosso estudo mediante a colocação de uma sutura externa. Contudo, deve-se ter em mente que, na presença de estenose, a ocorrência de migração

é menos provável.^(5,8) Em humanos, Colt também descreveu o uso de suturas externas durante a colocação da órtese na porção superior da traquéia, que é mais móvel.⁽¹³⁾ Entretanto, acreditamos que as suturas sejam raramente requeridas para a fixação da órtese HCPA-1.

Dentre as desvantagens da órtese de silicone estão a necessidade de broncoscopia rígida durante a colocação, dificuldades de posicionamento e razão diâmetro interno/diâmetro externo, que são menos favoráveis que as das órteses de metal. No presente estudo, tentamos otimizar o relacionamento entre espessura da parede da órtese e força radial, testando diferentes densidades, a fim de determinar qual toleraria melhor a pressão traqueal nas paredes da órtese.^(2,3,6,14)

Outros protótipos simplificados de silicone, tais como o modelo Tygon, foram testados, com relativo sucesso.⁽¹⁵⁾ Testes adicionais envolvendo materiais bioabsorvíveis de órtese que se aproximam do ideal estão em andamento.⁽¹⁶⁾ O modelo empregado no presente estudo aparenta ter algumas vantagens sobre as órteses de silicone anteriores. A ausência de ganchos ou bordas ásperas parece assegurar uma adesão de maior conformidade com a superfície da mucosa. Também é digno de nota não termos observado lesões induzidas pela órtese, tais como denudação áspera do epitélio, granulomas piogênicos ou até mesmo fistulas, todas as quais

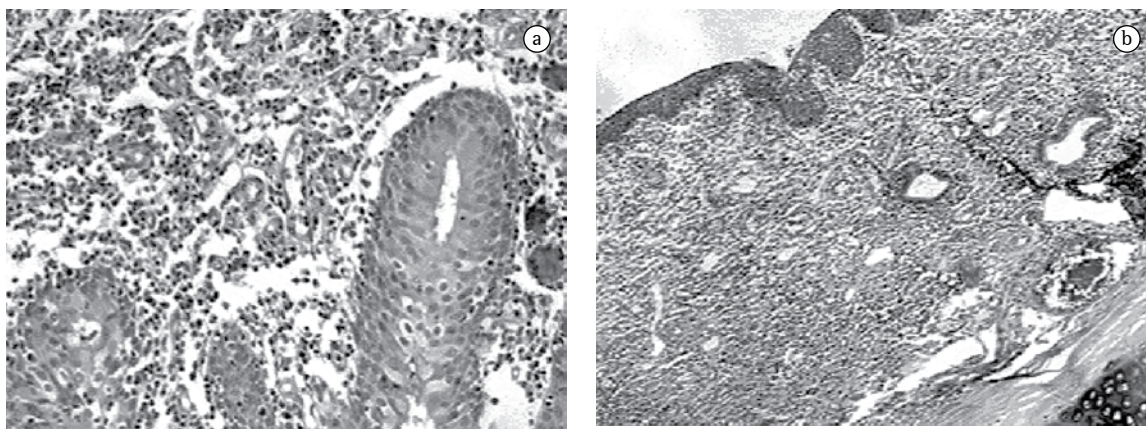


Figura 5 - Resultados seis semanas após a implantação: a superfície interna da traquéia está bem preservada e em contato com a órtese HCPA-1; a) membrana basal epitelial está intacta ao aumento de 100x; e b) embora um discreto exsudato inflamatório submucoso, composto de células polimorfonucleares possa ser visto ao aumento de 600x. Coloração com hematoxilina - eosina para mostrar neoformação vascular e coloração com Grocott-metenamina-prata para revelar (a ausência de) microorganismos.

foram anteriormente descritas.^(2,5,6,14,17) cremos que isso foi possível graças ao desenho anatômico e ao uso de silicone altamente biocompatível, apropriado à implantação de longo prazo, até mesmo em humanos. Além disso, órteses de silicone ainda são consideradas mais seguras que as de metal para doenças benignas.⁽¹⁸⁾ Um estudo⁽¹⁹⁾ empregando a órtese HCPA-1 está em andamento, atualmente, em pacientes com estenose traqueobrônquica benigna e maligna.

Em conclusão, os ensaios mecânicos realizados permitiram-nos desenvolver uma órtese traqueal que se comportou bem no modelo experimental animal escolhido. Os resultados de futuros estudos nos permitirão determinar se o modelo proposto é apropriado, em termos de densidade e desenho, para uso na traqueia e brônquios humanos.

References

1. Colt HG, Dumon JF. Airway stents. Present and future. *Clin Chest Med.* 1995;16(3):465-78.
2. Ernst A, Feller-Kopman D, Becker HD, Mehta AC. Central airway obstruction. *Am J Respir Crit Care Med.* 2004;169(12):1278-97.
3. Ciccone AM, De Giacomo T, Venuta F, Ibrahim M, Diso D, Coloni GF, et al. Operative and non-operative treatment of benign subglottic laryngotracheal stenosis. *Eur J Cardiothorac Surg.* 2004;26(4):818-22.
4. Saueressig MG, Macedo Neto AV, Moreschi AH, Xavier RG, Sanches PR. A correção das estenoses traqueobrônquicas mediante o emprego de órteses. *J Pneumol.* 2002;28(2):84-93.
5. A survey of stent designs. *Minim Invasive Ther Allied Technol.* 2002;11(4):137-47.
6. Venuta F, Rendina EA, De Giacomo T, Mercadante E, Ciccone AM, Aratari MT, et al. Endoscopic treatment of lung cancer invading the airway before induction chemotherapy and surgical resection. *Eur J Cardiothorac Surg.* 2001 Sep;20(3):464-7.
7. Wood DE, Liu YH, Vallières E, Karmy-Jones R, Mulligan MS. Airway stenting for malignant and benign tracheobronchial stenosis. *Ann Thorac Surg.* 2003;76(1):167-72; discussion 173-4.
8. Freitag L, Eicker K, Donovan TJ, Dimov D. Mechanical properties of airway stents. *J Bronchol.* 1995;2(4): 270-8.
9. Vearick SB, Michelon MD, Schaeffer L, Xavier RG, Kuhl G, Sanches PR, et al. Development and in vivo testing of a Nitinol tracheal stent. *J Biomed Mater Res B Appl Biomater.* 2007;83(1):216-21.
10. Dumon JF. A dedicated tracheobronchial stent. *Chest.* 1990;97(2):328-32.
11. Xavier RG, Sanches PR, Macedo Neto AV, Silva Filho AP, Edelweiss MI, Duarte L, et al. Report of a new silicone stent bronchoscope introducer system (HCPA-1) studied in dogs. *Chest.* 2000;118(Suppl 4):234S.
12. Smith PC, Taylor V, coordinators. Environmental enrichment information resources for laboratory animals: 1965-1995. Beltsville, MD: Animal Welfare Information Center of the US Agriculture Department, National Agriculture Library, Universities' Federation for Animal Welfare; 1995.
13. Colt HG. Silicone airway stents. In: Beamis Jr JF, Mathur PN, editors. *Interventional pulmonology.* New York: McGraw-Hill; 1999, p. 97-112.
14. Fraga JC, Filler RM, Forte V, Bahoric A, Smith C. Experimental trial of balloon-expandable, metallic Palmaz stent in the trachea. *Arch Otolaryngol Head Neck Surg.* 1997;123(5):522-8.
15. Noppen M, Dhaese J, Meysman M, Monsieur I, Verhaeghe W, Vincken W. A new screw-thread tracheal endoprosthesis. *J Bronchol.* 1996; 3(1): 22-6.
16. Saito Y, Minami K, Kobayashi M, Nakao Y, Omiya H, Imamura H, et al. New tubular bioabsorbable knitted airway stent: biocompatibility and mechanical strength. *J Thorac Cardiovasc Surg.* 2002;123(1):161-7.
17. Noppen M. Airway injury and sequelae: conservative view. *Eur Respir Mon* 2004;9(29): 234-45.
18. U.S. Food and Drug Administration - Center for Devices and Radiological Health [Homepage on the Internet]. Rockville MD: Center for Devices and Radiological Health/CDRH; FDA. [updated 2005 Aug 2; cited 2006 Jun 30]. Complications from metallic tracheal stents in patients with benign airway disorders; [about 4 screens]. Available from: <http://www.fda.gov/cdrh/safety/072905-tracheal.html>
19. Macedo Neto AV, Gonçalves L, Xavier RG, Sanches PR, Saueressig M, Moreschi A, et al. Report on a new silicone stent for the human trachea and bronchi [abstract]. XIII World Congress for Bronchology; 2004 Jun 20-23; Barcelona, Spain: p. 100.