

Análise semiquantitativa de biópsias cirúrgicas de diferentes lobos pulmonares de pacientes com pneumonia intersticial usual/fibrose pulmonar idiopática*

Semiquantitative analysis of surgical biopsies of distinct lung lobes of patients with usual interstitial pneumonia/idiopathic pulmonary fibrosis

José Júlio Saraiva Gonçalves, Luiz Eduardo Villaça Leão, Rimarcs Gomes Ferreira, Renato Oliveira, Luiz Hirotohi Ota, Ricardo Sales dos Santos

Resumo

Objetivo: Avaliar as diferenças histológicas da pneumonia intersticial usual entre biópsias cirúrgicas de lobos pulmonares distintos, utilizando um escore semiquantitativo. **Métodos:** Foram selecionados todos os pacientes com o diagnóstico de fibrose pulmonar idiopática e submetidos à biópsia cirúrgica em dois lobos distintos no Hospital São Paulo e em hospitais afiliados da Universidade Federal de São Paulo, no período entre 1995 e 2005. Foi utilizado um método semiquantitativo na avaliação histológica dos espécimes, com base em estudos prévios, aplicando-se um escore para cada local submetido à biópsia. **Resultados:** Nenhuma diferença estatisticamente significativa foi encontrada nesta amostra de pacientes que viesse alterar o estágio da doença, com base no escore utilizado. Este achado foi independente do local da biópsia (lobo médio ou segmento lingular). **Conclusões:** Não foram observadas diferenças histológicas significantes entre os lobos pulmonares estudados. O diagnóstico histológico definitivo de pneumonia intersticial usual não alterou o estágio da doença.

Descritores: Doenças pulmonares intersticiais; Fibrose pulmonar; Cirurgia torácica; Patologia; Cirurgia torácica vídeo-assistida.

Abstract

Objective: To evaluate the differences between surgical biopsies of distinct lung lobes in terms of the histopathological features of usual interstitial pneumonia, using a semiquantitative score. **Methods:** We selected all of the patients diagnosed with idiopathic pulmonary fibrosis and submitted to surgical biopsy in two distinct lobes between 1995 and 2005 at the *Hospital São Paulo* and other hospitals operated by the Federal University of São Paulo. In the histological evaluation of the specimens, we used a semiquantitative method based on previous studies, assigning a score to each of the biopsied sites. **Results:** In this sample of patients, we found no statistically significant differences that would alter the stage of the disease, based on the score used. This finding was independent of the biopsy site (middle lobe or lingular segment). **Conclusions:** No significant histological differences were found between the lung lobes studied. The definitive histological diagnosis of usual interstitial pneumonia did not alter the stage of the disease.

Keywords: Lung diseases, interstitial; Pulmonary fibrosis; Thoracic surgery; Pathology; Thoracic surgery, video-assisted.

* Trabalho realizado na Disciplina de Cirurgia Torácica, Universidade Federal de São Paulo/Escola Paulista de Medicina – UNIFESP/ EPM – São Paulo (SP) Brasil.

Endereço para correspondência: José Júlio Saraiva Gonçalves. Hospital São Paulo, Rua Napoleão de Barros, 715, 4º andar, Vila Clementino, CEP 04024-002, São Paulo, SP, Brasil.

Tel 55 11 5576-4295. E-mail: jjsgon@gmail.com

Apoio financeiro: Nenhum.

Recebido para publicação em 19/9/2008. Aprovado, após revisão, em 19/2/2009.

Introdução

O diagnóstico clínico de fibrose pulmonar idiopática (FPI) está associado com o padrão histopatológico conhecido como pneumonia intersticial usual (PIU).⁽¹⁾ A FPI quando estabelecida está associada a uma sobrevida média de dois a seis anos.⁽²⁾ A FPI leva ao óbito mais de 50% dos pacientes entre dois e três anos após o diagnóstico,⁽³⁾ em consequência das complicações resultantes do distúrbio ventilatório restritivo grave, que até o momento não possui nenhuma terapêutica satisfatória.⁽⁴⁾ No Brasil, dados sobre a incidência e a prevalência da doença são escassos,⁽⁵⁾ mas estima-se, com base em um estudo latino-americano, que podem ocorrer 2.225 novos casos em homens e 1.416 em mulheres por ano em apenas um estado brasileiro (São Paulo). A mortalidade no sul do Brasil já foi registrada como sendo de 0,48/100.000 habitantes na década de 1990.⁽⁵⁾

Uma das características histológicas marcantes da PIU é a sua heterogeneidade temporal e regional, ou seja, a presença de áreas de agressão recente próximas de regiões cicatrizadas, ao lado de parênquima pulmonar de aspecto normal.⁽⁶⁾ Portanto, os critérios para esse diagnóstico, do ponto de vista histopatológico, são os achados de fibrose, pouca inflamação crônica, faveolamento, focos fibroblásticos, com desarranjo arquitetural dos ácinos e lóbulos.⁽⁷⁾

Por ser uma doença com aspecto heterogêneo, tanto do ponto de vista histológico como tomográfico, a PIU pode não ser adequadamente representada mesmo em espécimes provenientes de biópsia cirúrgica. Isso sugere que o local a ser submetido à biópsia deve ser previamente selecionado com cautela. Afinal, a qualidade da biópsia influencia no rendimento diagnóstico e na sua precisão quanto à avaliação do estágio evolutivo da doença. No entanto, na literatura atual, não há consenso quanto ao local, tamanho e número necessários de amostras do parênquima pulmonar.⁽⁸⁻¹³⁾ Também se desconhece a influência desses fatores sobre o diagnóstico e o estágio da doença. Os estudos existentes com o uso de técnicas semiquantitativas para a análise histopatológica, avaliando os diferentes lobos pulmonares submetidos à biópsia, têm apresentados resultados conflitantes.⁽⁸⁻¹³⁾ Como vimos, a FPI é uma doença propícia para o estudo de alterações histopatológicas díspares no mesmo

doente, num mesmo pulmão, num mesmo lobo, ou em áreas contíguas.

A sensibilidade e a especificidade da biópsia cirúrgica situam-se, em média, acima de 90%.⁽¹⁴⁾ O objetivo deste estudo foi avaliar as diferenças histológicas da PIU entre biópsias cirúrgicas extraídas de dois lobos pulmonares, dentre eles o segmento lingular e o lobo médio, utilizando um escore semiquantitativo.

Métodos

Estudo retrospectivo de 89 biópsias pulmonares cirúrgicas (59 pacientes), realizadas no Hospital São Paulo e em hospitais afiliados da Universidade Federal de São Paulo (UNIFESP), no período entre 1995 e 2005. Todas as amostras selecionadas tinham diagnóstico histopatológico de PIU. Os critérios de inclusão foram: diagnóstico histológico de PIU e biópsia pulmonar cirúrgica em dois lobos, sendo um deles o lobo médio ou o segmento lingular. Foram considerados os seguintes critérios de exclusão: doenças intersticiais secundárias a colagenoses, exposição a agentes químicos, outras doenças intersticiais e discordância diagnóstica entre os lobos submetidos à biópsia, mesmo que o diagnóstico clínico e radiológico final tenha sido de FPI. O projeto obteve aprovação do Comitê de Ética em Pesquisa da UNIFESP (protocolo número 1.063/05).

Os segmentos de tecido pulmonar foram todos extraídos por videotoracoscopia ou minitoracotomia anterior. Os cortes histológicos foram corados pela técnica de H&E e tricrômico de Masson. O patologista desconhecia o local de biópsia e a identificação dos pacientes.

A técnica semiquantitativa utilizada na análise histológica das biópsias pulmonares foi baseada

Tabela 1 - Características da amostra.

Características	Total de operados	Grupo pesquisa
Número de pacientes	59	16
Número de biópsias	89	32
Sexo, masculino/feminino	45%/55%	56%/44%
Idade mínima, anos	34	31
Idade máxima, anos	76	75
Idade, anos (média ± dp)	58,3 ± 9,6	55,5 ± 12,0
Biópsias concordantes, n	44	32
Biópsias discordantes, n	9	0

na descrição original de Cherniak et al.^(15,16) que, mais tarde, foi validada por Hyde et al.,⁽¹⁷⁾ os quais demonstraram a concordância dessa com a técnica clássica de morfometria quantitativa. Outros centros brasileiros de pesquisa publicaram sua experiência empregando o mesmo escore, confirmando os achados anteriormente publicados.^(18,19)

Para a utilização desse escore, foram estabelecidos três critérios principais para a quantificação, a saber: a) alterações exsudativas/inflamatórias; b) alterações fibróticas/reparativas; e c) alterações de vias aéreas. Essas alterações foram quantificadas, utilizando-se uma escala de 0 a 5 para os critérios dos itens a e b, e uma escala de 0 a 2 para os do item c.

Adotamos o nível de significância de 5% ($\alpha = 0,05$) para considerarmos que a diferença foi estatisticamente significativa. Utilizamos, para essa análise, o programa *Statistical Package for Social Sciences*, versão 13.0 (SPSS Inc., Chicago, IL, EUA).

Resultados

Dos 59 pacientes selecionados, 28 foram excluídos por possuírem apenas um local de biópsia. Dos restantes 31 pacientes, 9 possuíam discordância entre os lobos, sendo 3 por pneumonia intersticial inespecífica, 3 por padrão não-classificável e 3 por apresentar apenas enfisema em um dos lobos. Dos 22 pacientes remanescentes, 4 possuíam dois segmentos retirados do mesmo lobo e 2 foram excluídos por terem sido submetidos a biópsias à direita, mas que não incluíram o lobo médio.

Deste grupo inicial, 16 pacientes (32 biópsias) preencheram plenamente os critérios de inclusão estabelecidos. Nessa seleção de pacientes, foi realizada a análise estatística, sendo separados, pelo local de biópsia, em quatro grupos.

Não houve diferença significativa quanto ao lado (pulmão direito ou esquerdo) no que diz respeito à idade, sexo e outras características dos pacientes (Tabela 1).

Quanto às outras variáveis, apenas a presença de focos fibroblásticos mostrou-se diferente entre os lobos estudados ($p = 0,011$, Tabela 2). Encontramos diferenças estatisticamente significantes para a variável “foco fibroblástico”, com aumento significativo desse achado em lobo inferior esquerdo quando comparado com os demais locais.

Tabela 2 – Análise das significâncias estatísticas das diferenças entre todos os lobos pulmonares.

Variáveis	Local	Média	dp	p
Extensão de celularidade	LM	3,00	0,76	0,495
	LID	3,13	0,64	
	LIG	2,63	0,74	
	LIE	2,88	0,64	
Intensidade da celularidade	LM	3,00	0,76	0,572
	LID	3,25	0,71	
	LIG	2,75	0,71	
	LIE	2,88	0,83	
Metaplasia alveolar	LM	1,75	0,89	0,531
	LID	2,50	1,20	
	LIG	2,13	0,99	
	LIE	2,50	1,20	
Descamação	LM	2,25	0,71	0,607
	LID	2,50	0,53	
	LIG	2,50	0,76	
	LIE	2,75	0,71	
Foco fibroblástico	LM	1,75	0,46	0,011
	LID	2,00	0	
	LIG	2,63	1,19	
	LIE	2,88	0,64	
Fibrose intersticial	LM	3,00	1,20	0,923
	LID	3,13	0,99	
	LIG	3,38	0,92	
	LIE	3,13	0,83	
Cistos	LM	2,00	1,20	0,764
	LID	2,25	1,16	
	LIG	2,13	1,25	
	LIE	2,63	1,19	
Hiperplasia muscular lisa	LM	2,00	1,41	0,979
	LID	2,13	0,99	
	LIG	2,25	1,04	
	LIE	2,25	0,89	
Espessamento miointimal	LM	2,38	1,19	0,604
	LID	3,13	0,35	
	LIG	2,88	0,83	
	LIE	3,00	0,93	

LM: lobo médio; LID: lobo inferior direito; LIG: língula; e LIE: lobo inferior esquerdo. Teste de Kruskal-Wallis.

Os demais fatores avaliados não apresentaram diferenças significantes independentemente do local examinado. As diferenças encontradas não alteraram a avaliação global do estágio da doença.

Discussão

Na literatura, encontra-se discordância quanto ao melhor sítio de escolha para realizar

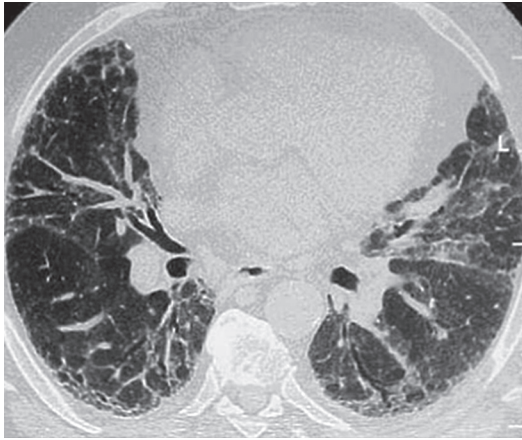


Figura 1 - TCAR de paciente com pneumonia intersticial usual.

uma biópsia pulmonar cirúrgica. Estudos da década de 60 e 70^(9,10,12,20,21) descreveram alterações patológicas sequelares no interstício pulmonar, como fibrose e alterações vasculares, nas biópsias realizadas em lobos médios e nos segmentos lingulares. Esses achados poderiam, mesmo em pacientes sem a doença ativa, inter-

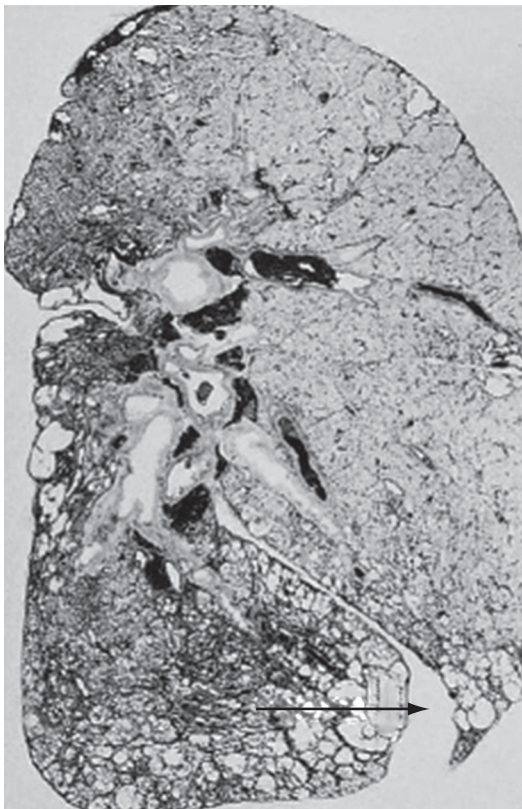


Figura 2 - Distribuição da doença no parênquima.

ferir no diagnóstico e no estágio da doença.⁽¹⁰⁾ Não foi realizada uma comparação entre os diferentes sítios pulmonares submetidos à biópsia ou uma análise histopatológica que avaliasse a repercussão dessas alterações no estágio da FIP. Ainda assim, certos locais foram preteridos como opção para biópsia e passaram a ser excluídos entre os especialistas nas doenças intersticiais. Embora em estudos subsequentes^(13,20,22) tenha-se afirmado que não havia evidências científicas inequívocas para essa restrição, permaneceu o preconceito quanto às biópsias oriundas desses locais.

A técnica semiquantitativa utilizada descrita por Cherniak et al.^(15,16) e Hyde et al.⁽¹⁷⁾ é amplamente aceita entre patologistas pulmonares e é a única desenvolvida, para esse fim, com validação multicêntrica. A escolha dessa técnica teve um ônus para o estudo: limitou-o apenas ao padrão PIU exigindo, para a comparação dos dois sítios avaliados, que o padrão fosse necessariamente PIU. Isso levou a descartar muitos pacientes com achados discordantes pela impossibilidade técnica de aplicar esse escore a outros achados, como pneumonia intersticial inespecífica, por exemplo.

O diagnóstico histológico de PIU baseia-se em uma série de características de distribuição da doença, definindo um padrão histopatológico.⁽²³⁾ O tamanho do segmento de tecido pulmonar tem relação com a profundidade da amostra no parênquima pulmonar. A biópsia pulmonar deve apresentar a região periférica, subpleural, como a região mais central ou medular do pulmão. Outra recomendação é obter a amostra dessa transição entre a região nitidamente doente visualizada na TCAR e a região de aspecto aparentemente normal.⁽²⁴⁾ A TCAR permite uma ótima avaliação de todo o parênquima pulmonar, sendo rotina da avaliação inicial das doenças pulmonares intersticiais.⁽²⁵⁾ Hoje, utiliza-se a TCAR como exame de rotina no pré-operatório de qualquer biópsia cirúrgica do pulmão (Figura 1).

A TCAR permite, com razoável precisão, selecionar os locais ideais para a biópsia com estágios distintos da doença no parênquima pulmonar. Para a maioria dos cirurgiões torácicos, tanto o lobo médio como os segmentos lingulares são anatomicamente locais de fácil ressecção, tanto por minitoracotomia, quanto por videotoracoscopia. Nos demais segmentos pulmonares, a

retirada de amostras envolvendo regiões centrais e periféricas é dificultada pela necessidade de se realizar uma cunha no parênquima com um tamanho adequado. Para obter esse padrão de amostra, a cunha deve estender-se além dos 2 cm de profundidade, a espessura média da região periférica pulmonar (Figura 2).

A retirada do tecido pulmonar do lobo médio e do segmento lingular permite a obtenção de amostras com volumes satisfatórios, bastando muitas vezes apenas um disparo de grameador endoscópico ou uma linha de sutura.

O custo elevado dos grameadores endoscópicos tem sido um fator limitante para o emprego da videotoracoscopia nas biópsias pulmonares no nosso país. Uma vantagem adicional descrita na literatura foi uma menor incidência de fistulas broncopleurais pós-operatórias nas biópsias feitas nesses locais.⁽²⁶⁾

A PIU apresenta um padrão bem característico, com doença mais intensa na região subpleural do pulmão, frequentemente já em estágios mais avançados da doença com áreas de faveolamento. A falta de profundidade da biópsia permite uma representação apenas periférica do parênquima pulmonar. Nessas situações, há um predomínio de alterações crônicas que leva o patologista a definir o quadro como pulmão terminal, sem critérios histopatológicos para PIU ou quaisquer outros padrões característicos que possam ter levado a esta situação.

O foco fibroblástico foi relatado como um fator isolado de pior prognóstico da FPI.^(2,27,28) Neste estudo, foi observada uma frequência significativamente maior desse achado em lobos inferiores esquerdos. Porém, alguns autores questionaram o valor prognóstico do foco fibroblástico isoladamente, pois, em seu estudo, não existia tal associação.⁽⁷⁾

No grupo com biópsias pulmonares à esquerda, observou-se um predomínio de pacientes do sexo masculino e uma idade média maior, mas essa diferença não foi significativa. Fatores como idade e sexo também foram associados a pior prognóstico na FPI,^(18,23) e esses poderiam ser a causa desse achado.

Atualmente, busca-se um caminho para quantificar os achados encontrados na PIU e classificar o estágio da doença intersticial pulmonar, com base no tecido pulmonar retirado na biópsia. Por melhor que seja a representativi-

dade do parênquima na biópsia, sempre haverá dúvidas sobre o real estágio da doença.

Houve uma expressiva redução do número de biópsias pulmonares após o último consenso da *American Thoracic Society/European Respiratory Society* de 2002, através do qual se instituiu o diagnóstico clínico, patológico e radiológico (CPR) como critério para o diagnóstico de PIU. O consenso é ainda motivo de questionamentos para alguns pesquisadores, pois a biópsia é dispensável em apenas 50% dos pacientes.⁽²⁹⁾ Apesar disso, o diagnóstico CPR, para alguns serviços, tem sido suficiente para o critério de inclusão em pesquisas clínicas sobre FPI. Em nossa opinião, estudos clínicos deveriam ser realizados em pacientes com confirmação diagnóstica por biópsia cirúrgica de diversos lobos pulmonares.

A videotoracoscopia permite a retirada de vários fragmentos satisfatórios, com menor morbidade pós-operatória, por permitir altas hospitalares mais precoces para alguns serviços e dispensando o uso de drenos no pós-operatório. No futuro próximo, ocorrerá uma redução progressiva das incisões de acesso ao espaço pleural nos procedimentos diagnósticos e uma redução do tempo de internação ainda maior, já que a biópsia poderá ser realizada em nível de hospital-dia, bem como uma menor frequência do uso de dreno torácico, contribuindo com a redução da morbidade e mortalidade.⁽³⁰⁾

Em algumas situações, a biópsia no lobo médio e no segmento lingular apresenta vantagens em relação aos demais locais devido a suas características anatômicas. Sabe-se que tanto o volume quanto a profundidade das biópsias pulmonares afetam o rendimento diagnóstico e a sua qualidade nas doenças intersticiais pulmonares. Sobre este aspecto, tanto o lobo médio quanto a língua oferecem volume e profundidade adequados para a avaliação histológica.

Não foram observadas, nesta amostra de pacientes com biópsias cirúrgicas envolvendo o lobo médio e o segmento lingular, alterações que pudessem ser atribuídas a esses locais especificamente e que pudessem prejudicar o real estágio da doença, com base no escore semiquantitativo. Portanto, defendemos que o local a ser escolhido para a biópsia deva ser previamente discutido, com base na TCAR, com as equipes clínica e cirúrgica envolvidas com o diagnóstico do paciente. O maior número de

fragmentos de biópsia melhora o rendimento diagnóstico e permite uma maior precisão no estabelecimento do estágio em que se encontra a doença intersticial.

Referências

1. Demedts M, Costabel U. ATS/ERS international multidisciplinary consensus classification of the idiopathic interstitial pneumonias. *Eur Respir J*. 2002;19(5):794-6.
2. Tiihto L, Bloigu R, Heiskanen U, Pääkkö P, Kinnula VL, Kaarteenaho-Wiik R. Relationship between histopathological features and the course of idiopathic pulmonary fibrosis/usual interstitial pneumonia. *Thorax*. 2006;61(12):1091-5.
3. Pereira CA, Malheiros T, Coletta EM, Ferreira RG, Rubin AS, Otta JS, et al. Survival in idiopathic pulmonary fibrosis-cytotoxic agents compared to corticosteroids. *Respir Med*. 2006;100(2):340-7.
4. Olson AL, Swigris JJ, Lezotte DC, Norris JM, Wilson CG, Brown KK. Mortality from pulmonary fibrosis increased in the United States from 1992 to 2003. *Am J Respir Crit Care Med*. 2007;176(3):277-84.
5. Fortuna FP, Perin C, Cunha L, Rubin AS. Mortalidade por fibrose pulmonar idiopática no Rio Grande do Sul. *J Pneumol*. 2003;29(3):1-4.
6. Monaghan H, Wells AU, Colby TV, du Bois RM, Hansell DM, Nicholson AG. Prognostic implications of histologic patterns in multiple surgical lung biopsies from patients with idiopathic interstitial pneumonias. *Chest*. 2004;125(2):522-6.
7. Hanak V, Ryu JH, de Carvalho E, Limper AH, Hartman TE, Decker PA, et al. Profusion of fibroblast foci in patients with idiopathic pulmonary fibrosis does not predict outcome. *Respir Med*. 2008;102(6):852-6.
8. Flint A, Martinez FJ, Young ML, Whyte RI, Toews GB, Lynch JP 3rd. Influence of sample number and biopsy site on the histologic diagnosis of diffuse lung disease. *Ann Thorac Surg*. 1995;60(6):1605-7; discussion 1607-8.
9. Heath D, Whitaker W. Hypertensive pulmonary vascular disease. *Circulation*. 1956;14(3):323-43.
10. Newman SL, Michel RP, Wang NS. Lingular lung biopsy: is it representative? *Am Rev Respir Dis*. 1985;132(5):1084-6.
11. Qureshi RA, Stamenkovic SA, Carnochan FM, Walker WS. Video-assisted thoracoscopic lung biopsy in patients with interstitial lung disease. *Ann Thorac Surg*. 2007;84(6):2136-7.
12. Ray JF 3rd, Lawton BR, Myers WO, Toyama WM, Reyes CN, Emanuel DA, et al. Open pulmonary biopsy. Nineteen-year experience with 416 consecutive operations. *Chest*. 1976;69(1):43-7.
13. Temes RT, Joste NE, Allen NL, Crowell RE, Dox HA, Wernly JA. The lingula is an appropriate site for lung biopsy. *Ann Thorac Surg*. 2000;69(4):1016-8; discussion 1018-9.
14. Flaherty KR, King TE Jr, Raghu G, Lynch JP 3rd, Colby TV, Travis WD, et al. Idiopathic interstitial pneumonia: what is the effect of a multidisciplinary approach to diagnosis? *Am J Respir Crit Care Med*. 2004;170(8):904-10.
15. Cherniack RM, Colby TV, Flint A, Thurlbeck WM, Waldron J, Ackerson L, et al. Quantitative assessment of lung pathology in idiopathic pulmonary fibrosis. The BAL Cooperative Group Steering Committee. *Am Rev Respir Dis*. 1991;144(4):892-900.
16. Cherniack RM, Colby TV, Flint A, Thurlbeck WM, Waldron JA Jr, Ackerson L, et al. Correlation of structure and function in idiopathic pulmonary fibrosis. *Am J Respir Crit Care Med*. 1995;151(4):1180-8.
17. Hyde DM, King TE Jr, McDermott T, Waldron JA Jr, Colby TV, Thurlbeck WM, et al. Idiopathic pulmonary fibrosis. Quantitative assessment of lung pathology. Comparison of a semiquantitative and a morphometric histopathologic scoring system. *Am Rev Respir Dis*. 1992;146(4):1042-7.
18. Canzian M, de Matos Soeiro A, de Lima Taga MF, Farhat C, Barbas CS, Capelozzi VL. Semiquantitative assessment of surgical lung biopsy: predictive value and impact on survival of patients with diffuse pulmonary infiltrate. *Clinics (Sao Paulo)*. 2007;62(1):23-30.
19. Ferreira RG, Coletta EM, Giannotti Filho O. Avaliação de parâmetros histológicos na pneumonia intersticial usual (fibrose pulmonar idiopática) *J Pneumol*. 2000;26(6):279-85.
20. Miller JI Jr. The present role and future considerations of video-assisted thoracoscopy in general thoracic surgery. *Ann Thorac Surg*. 1993;56(3):804-6.
21. Wetstein L. Sensitivity and specificity of lingular segmental biopsies of the lung. *Chest*. 1986;90(3):383-6.
22. Chechani V, Landreneau RJ, Shaikh SS. Open lung biopsy for diffuse infiltrative lung disease. *Ann Thorac Surg*. 1992;54(2):296-300.
23. Dempsey OJ. Clinical review: idiopathic pulmonary fibrosis--past, present and future. *Respir Med*. 2006;100(11):1871-85.
24. Flaherty KR, Travis WD, Colby TV, Toews GB, Kazerooni EA, Gross BH, et al. Histopathologic variability in usual and nonspecific interstitial pneumonias. *Am J Respir Crit Care Med*. 2001;164(9):1722-7.
25. Hunninghake GW, Lynch DA, Galvin JR, Gross BH, Müller N, Schwartz DA, et al. Radiologic findings are strongly associated with a pathologic diagnosis of usual interstitial pneumonia. *Chest*. 2003;124(4):1215-23.
26. Miller RR, Nelems B, Müller NL, Evans KG, Ostrow DN. Lingular and right middle lobe biopsy in the assessment of diffuse lung disease. *Ann Thorac Surg*. 1987;44(3):269-73.
27. Enomoto N, Suda T, Kato M, Kaida Y, Nakamura Y, Imokawa S, et al. Quantitative analysis of fibroblastic foci in usual interstitial pneumonia. *Chest*. 2006;130(1):22-9.
28. Coletta EN, Pereira CA, Ferreira RG, Rubin AS, Villela LS, Malheiros T, et al. Achados histológicos e sobrevida na fibrose pulmonar idiopática. *J Pneumol*. 2003;29(6):371-8.
29. Churg A, Schwarz M. Transbronchial biopsy and usual interstitial pneumonia: a new paradigm? *Chest*. 2006;129(5):1117-8.
30. Luckraz H, Rammohan KS, Phillips M, Abel R, Karthikeyan S, Kulatilake NE, et al. Is an intercostal chest drain necessary after video-assisted thoracoscopic (VATS) lung biopsy? *Ann Thorac Surg*. 2007;84(1):237-9.

Sobre os autores

José Júlio Saraiva Gonçalves

Professor do Curso de Medicina, Universidade para o Desenvolvimento do Estado e da Região do Pantanal – UNIDERP – Campo Grande (MS) Brasil.

Luiz Eduardo Villaça Leão

Professor Titular. Disciplina de Cirurgia Torácica, Universidade Federal de São Paulo/Escola Paulista de Medicina – UNIFESP/EPM – São Paulo (SP) Brasil.

Rimarcs Gomes Ferreira

Professor Adjunto. Disciplina de Patologia, Universidade Federal de São Paulo/Escola Paulista de Medicina – UNIFESP/EPM – São Paulo (SP) Brasil.

Renato Oliveira

Cirurgião Torácico Assistente. Disciplina de Cirurgia Torácica, Universidade Federal de São Paulo/Escola Paulista de Medicina – UNIFESP/EPM – São Paulo (SP) Brasil.

Luiz Hirotoshi Ota

Professor Adjunto. Disciplina de Cirurgia Torácica, Universidade Federal de São Paulo/Escola Paulista de Medicina – UNIFESP/EPM – São Paulo (SP) Brasil.

Ricardo Sales dos Santos

Médico Instrutor em Cirurgia Cardiorádica. *Boston University School of Medicine*, Boston (MA) EUA.