

Relato de Caso

Amiloidose traqueobrônquica*

Tracheobronchial amyloidosis

LUCIANO MÜLLER CORRÊA DA SILVA^(TE SBPT), JAMILA BELLICANTA,
RENATA DINIZ MARQUES, LUIZ CARLOS CORRÊA DA SILVA^(TE SBPT)

A amiloidose é uma doença caracterizada pelo depósito extracelular de proteínas fibrilares em órgãos e tecidos. A amiloidose traqueobrônquica difusa isolada é rara. Relata-se o caso de um homem portador de amiloidose traqueobrônquica difusa, cujo diagnóstico inicial foi considerado como asma brônquica.

Amyloidosis is a disease characterized by extracellular deposition of pathologic fibrillar protein in organs and tissues. Diffuse primary tracheobronchial amyloidosis is rare. Herein, we report a case of a male patient with diffuse tracheobronchial amyloidosis, initially diagnosed as bronchial asthma.

J Bras Pneumol 2004; 30(6) 581-4.

Descritores: Asma/patologia. Amiloidose/diagnóstico. Traquéia/patologia.

Key words: Asthma/pathology. Amyloidosis/diagnosis. Trachea/pathology.

INTRODUÇÃO

A amiloidose é uma doença caracterizada pelo depósito extracelular de proteínas fibrilares em qualquer órgão, ou tecido⁽¹⁾. A amiloidose respiratória foi descrita pela primeira vez em 1877 por Lesser e, desde então, inúmeras classificações têm sido propostas, baseadas nos achados radiológicos e broncoscópicos⁽²⁾. O acometimento respiratório é incomum, e ocorre em quatro formas: traqueobrônquica localizada ou difusa e parenquimatosa nodular ou difusa. A amiloidose traqueobrônquica difusa é a menos freqüente⁽³⁾.

A amiloidose traqueobrônquica é uma doença idiopática, que tem sido associada à traqueobroncopatia osteoplástica, caracterizada pelo depósito de proteínas fibrilares na submucosa da traquéia e dos brônquios⁽⁴⁾. Devido à raridade da amiloidose nessa apresentação⁽⁴⁾, relata-se o caso de um paciente portador de amiloidose traqueobrônquica difusa.

RELATO DO CASO

Um homem de 34 anos de idade, branco, casado, montador de andaimes no Pólo Petroquímico de Triunfo (RS), procedente de Canoas (RS), previamente hígido, foi admitido no Pavilhão Pereira Filho do Complexo Hospitalar Santa Casa de Porto Alegre, com queixa de dispnéia aos pequenos esforços, tosse produtiva e episódios de hemoptise com início havia cerca de um ano. Relatava vários episódios de infecção respiratória nesse período, com necessidade de uso de antibióticos. Vinha recebendo tratamento para asma brônquica de difícil controle (corticóide inalatório é b2-agonista adrenérgico inalatório, associados com cursos freqüentes de corticóide oral) com pouca resposta terapêutica. Nessa época, também apresentou picos hipertensivos, tendo iniciado tratamento anti-hipertensivo com enalapril e hidroclorotiazida. Ao exame físico, apresentava-se taquipnéico (FR: 26 mpm), com ausculta pulmonar evidenciando sibilos difusos expiratórios.

*Trabalho realizado no Pavilhão Pereira Filho, Porto Alegre, RS. Descritores: Amiloidose traqueobrônquica difusa. Asma brônquica.

Endereço para correspondência - Luciano Müller Corrêa da Silva, Rua Dr. Barcelos 741 casa 2, Bairro Tristeza, Porto Alegre, RS. Tel: 55-51-3221 8522. E-mail: lmcs@terra.com.br.

Recebido para publicação, em 4/11/03. Aprovado, após revisão, em 30/4/04.

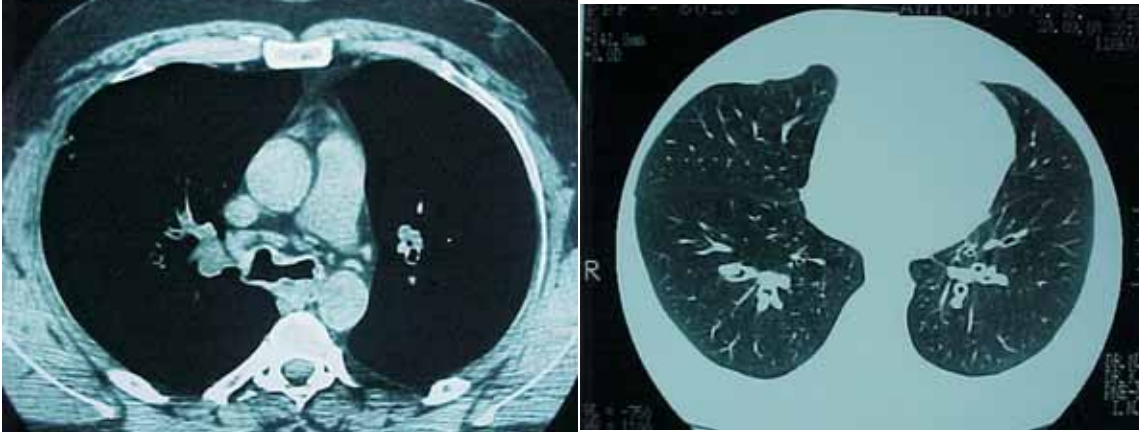


Figura 1 – Tomografia computadorizada de tórax demonstrando importante espessamento da parede traqueobrônquica

O radiograma de tórax apresentava espessamento das paredes brônquicas. A tomografia computadorizada de tórax (26/02/2003) demonstrava espessamento importante da parede traqueal e de brônquios de maior calibre. Não havia evidência de alterações relevantes no parênquima pulmonar (Figura 1). Nos cortes em expiração forçada, foi demonstrado alçapamento de ar predominantemente no pulmão direito (Figura 2). Ecografia de abdome total e ecodopplercardiografia transtorácica estavam normais. Proteinograma sérico e biópsia de medula óssea apresentavam-se sem alterações. A tomografia computadorizada de tórax de controle, realizada em 19/03/2004, não evidenciou

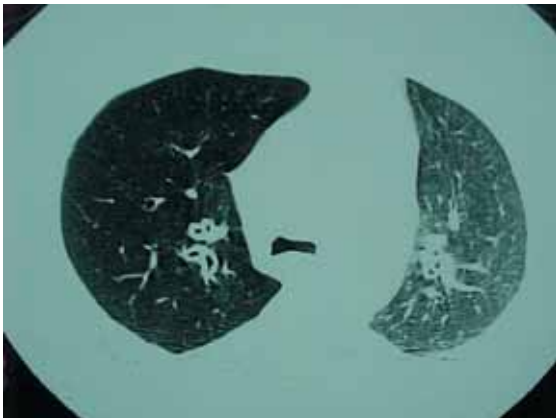

Figura 2 – Cortes tomográficos em expiração forçada demonstrando alçapamento de ar predominantemente no pulmão direito

modificações importantes no grau de infiltração e espessamento da parede da árvore traqueobrônquica em relação à de 26/02/2003.

O exame de função pulmonar evidenciava distúrbio ventilatório obstrutivo moderado sem resposta ao broncodilatador. Volumes pulmonares medidos pela técnica de pletismografia (capacidade pulmonar total e volume residual) estavam elevados. O exame de 26/09/2003 revelava piora em relação ao controle anterior (17/03/2003). No entanto, o exame mais atual (22/03/2004) demonstrou relativa estabilidade da função pulmonar comparado ao de 26/09/2003 (Tabela 1).

A fibrobroncoscopia evidenciava lesões infiltrativas grosseiras da mucosa respiratória junto à carina traqueal e difusamente na árvore traqueobrônquica. Não havia lesões nodulares. Foi realizada biópsia da mucosa brônquica, e os cortes histológicos, corados pelo vermelho Congo, demonstraram amiloidose.

Quanto aos sintomas, também se verificou relativa estabilidade entre setembro de 2003 e março de 2004, compatível com o quadro radiológico-funcional.

DISCUSSÃO

Amiloidose é um termo genérico para um grupo heterogêneo de doenças associadas com deposição de proteínas fibrilares anormais. Existem várias formas distintas de amiloidose⁽¹³⁾.

TABELA 1
Evolução da espirometria desde a avaliação inicial até o último controle

Variáveis	Valores de referência	17/03/2003		26/09/2003		22/03/2004	
		Pré-BD	Pós-BD	Pré-BD	Pós-BD	Pré-BD	Pós-BD
CVF (L)	> 3,84 (L)	3,95	3,70	3,93	3,73	3,21	3,57
VEF ₁ (L)	>3,15 (L)	2,33	2,20	1,73	1,58	1,73	1,70
VEF ₁ /CVF	75,6 (L)	59%	59%	44%	42%	54%	48%
FEF _{25-75%} (L/s)	2,67 (L/s)	1,50	1,50	0,93	0,84	1,14	1,0
PEF (L/s)	9,5 (L/s)	3,88	3,86	3,02	3,10	3,42	3,12
CPT (L)	5,74-7,92 (L)	7,21	6,70	6,40	-*	6,41	6,52
VR (L)	1,14-2,36 (L)	3,26	2,68	2,47	-*	2,79	2,78
Difusão (mmol/Kpa.min)		11,1	105%	-	-	10,2	(95%)

* Paciente não conseguiu realizar o exame, interrompido por dispnéia e hemoptise.

BD: broncodilatador; CVF: capacidade vital forçada; VEF₁: volume expiratório forçado no primeiro segundo; FEF_{25-75%}: fluxo expiratório forçado médio entre 25% e 75% da CVF; PEF: pico de fluxo expiratório; CPT: capacidade pulmonar total; VR: volume residual.

A amiloidose reativa⁽²⁾ (amiloidose AA), derivada da proteína sérica do amilóide A, está associada à hereditariedade e a processos infecciosos crônicos, tendo sido relacionada com febre familiar do Mediterrâneo e tuberculose. Essa forma de amiloidose raramente apresenta-se como doença respiratória. A amiloidose reativa inclui alguns subtipos considerados hereditários com envolvimento freqüente do sistema nervoso. O sub-tipo b2 está associado com diálise prolongada⁽¹⁾.

A amiloidose idiopática⁽²⁾ primária ou amiloidose AL é o tipo mais comum. É considerada um processo sistêmico, manifestando-se como insuficiência cardíaca, insuficiência renal ou neuropatia, devido ao amplo depósito de produtos clivados da imunoglobulina. O acometimento pela deposição da amiloidose idiopática é também encontrado na forma não sistêmica, com envolvimento de órgãos isoladamente, por exemplo no sistema nervoso ou no trato respiratório⁽¹⁾.

A amiloidose ATTR, relacionada à transtirretina, é associada à amiloidose sistêmica senil, com predominante envolvimento cardíaco, polineuropatia ou acometimento renal⁽¹⁾.

A manifestação pulmonar da amiloidose pode estar associada tanto à amiloidose sistêmica e secundária quanto à familiar, podendo o envolvimento ser do parênquima ou da pleura⁽¹¹⁾.

Geralmente, amiloidose traqueobrônquica e do parênquima pulmonar não se manifestam concomitantemente. Pacientes portadores de amiloidose pulmonar na forma localizada não evidenciam lesão sistêmica, sendo o envolvimento, ou parenquimatoso, ou traqueobrônquico⁽⁴⁾.

A amiloidose traqueobrônquica é considerada um tipo de amiloidose localizada, com deposição de proteínas fibrilares isoladas em um órgão específico, diferentemente das formas pulmonares por envolvimento sistêmico primário ou secundário, que tipicamente demonstram a presença de proteínas séricas monoclonais. Entretanto, um caso de proteína monoclonal sérica, na presença de amiloidose traqueobrônquica localizada, já foi descrito⁽⁵⁾.

A deposição do amilóide na árvore traqueobrônquica é mais freqüentemente do tipo cadeia leve, e é considerada um fenômeno localizado, o que sugere se tratar de uma resposta imune anormal do tecido linfóide associado aos brônquios e não uma resposta sistêmica⁽⁶⁾.

A amiloidose traqueobrônquica produz tanto placas na mucosa quanto massas endobrônquicas que simulam neoplasia. Tipicamente, acomete indivíduos na quinta década de vida⁽²⁾.

A apresentação mais comum em placas é a do tipo difusa, que se manifesta com tosse, dispnéia

e, ocasionalmente, hemoptise. A presença de massas endobrônquicas (forma localizada) tem maior probabilidade de causar obstrução, manifestando-se com áreas de atelectasia, alçaponamento de ar e pneumonia recorrente⁽⁶⁾. No presente caso, observaram-se essas manifestações, mesmo se tratando da forma difusa. Espessamento traqueobrônquico significativo constitui importante manifestação radiológica.

O diagnóstico requer confirmação histológica por meio de biópsia, cujo fragmento exhibe birrefringência com tom esverdeado sob microscopia polarizada após coloração com vermelho Congo^(1,2).

Infelizmente, não há tratamento efetivo conhecido. As opções variam desde a observação e acompanhamento clínico-radiológico até tratamentos agressivos locais com radioterapia. A terapia de ablação a laser foi inicialmente descrita como eficaz no controle da amiloidose traqueobrônquica localizada^(6,12,14). No entanto, em estudo recente⁽⁴⁾, não pareceu afetar a evolução final da doença na forma difusa, tendo, assim, apenas efeito paliativo. Em relação à amiloidose traqueobrônquica difusa, não existem estudos comprovando a eficácia da associação entre prednisona e melfalan, freqüentemente utilizada na amiloidose sistêmica⁽⁸⁾. Kurrus *et al.*⁽⁹⁾ relataram o emprego de radioterapia externa em um caso de amiloidose traqueobrônquica localizada, a qual apresentou boa resposta terapêutica. Kalra *et al.*⁽¹⁰⁾ propuseram o tratamento de radiação externa com 20 Gy em uma paciente com amiloidose traqueobrônquica difusa, com importante melhora dos sintomas num seguimento de dois anos. Dessa forma, para os pacientes com amiloidose traqueobrônquica difusa, o único tratamento que parece proporcionar alguma chance de resposta a longo prazo é a radioterapia.

O prognóstico é variável, em alguns pacientes a doença pode permanecer estável por longos períodos⁽⁷⁾, enquanto que em outros, pode progredir e levar ao

óbito. Nesse sentido, a deterioração da função pulmonar parece ser um importante marcador⁽⁴⁾.

Embora resolução espontânea tenha sido relatada, a maioria dos casos apresenta recorrência e necessita de várias intervenções terapêuticas para controle dos sintomas respiratórios progressivos.

REFERÊNCIAS

1. Falk R, Comenzo R, Skinner M. The systemic amyloidosis. *N Engl J Med.* 1997;13:898-909.
2. Gillmore JD, Hawkins PN. Amyloidosis and the respiratory tract. *Thorax.* 1999;54:444-51.
3. Ozer C, Nass DM, Yildiz A, Apaydin FD, Egilmez H, Arpacı T. Primary diffuse tracheobronchial amyloidosis: case report. *Eur J Radiol.* 2002;44:37-9.
4. O'Regan A, Fenlon HM, Beamis JF, Steele MP, Skinner M, Berk JL. Tracheobronchial amyloidosis. The Boston University experience from 1984 to 1999. *Medicine (Baltimore).* 2002;79:69-79.
5. Crestani B, Monnier A, Kambouchner M, Battesti JP, Reynaud P, Valeyre D. Tracheobronchial amyloidosis with hilar lymphadenopathy associated with a serum monoclonal immunoglobulin. *Eur Respir J.* 1993;6:1569-71.
6. Thompson PJ, Ryan G, Laurence BH. Laser photoradiation for tracheobronchial amyloid. *Aust N Z J Med.* 1986;16:229-30.
7. Hof DG, Rasp FL. Spontaneous regression of diffuse tracheobronchial amyloidosis. *Chest.* 1979;76:237-9.
8. Sepiolo M, Skokowski J, Kaminski M. A case of primary tracheobronchial amyloidosis. *Pneumonol Alergol Pol.* 1999;67:481-4.
9. Kurrus JA, Hayes JK, Hoidal JR, Menendez MM, Eltad MR. Radiation therapy for tracheobronchial amyloidosis. *Chest.* 1998;114:1489-92.
10. Karla S, Utz JP, Edell ES, Foote RL. External-beam radiation therapy in the treatment of diffuse tracheobronchial amyloidosis. *Mayo Clin Proc.* 2001;76:853-6.
11. Stephen A, Capizzi, Edgar Betancourt, Udaya B. S Prakash. Tracheobronchial Amyloidosis. *Mayo Clin.* 2000;75:1148-52.
12. Kirshner, V. Jacobi, P. Kardos, J. Kollath. CT findings in extensive tracheobronchial amyloidosis. *Eur Radiol.* 1998;8:352-4.
13. Howard ME, Ireton J, Daniels F, Langton D, Manolistas ND, Fogarty P, et al. Pulmonary presentation of amyloidosis. *Respiratory.* 2001;6:61-4.
14. Piazza C, Cavaliere S, Foccoli P, Toninelli C, Bolzoni A, Peretti G. Endoscopic management of laryngo-traqueobronchial amyloidosis: a series of 32 patients. *Eur Arch Otorhinolaryngol.* 2003;260:349-54.