

# Relato de Caso

## Teratoma intrapulmonar maduro\*

### Intrapulmonary teratoma

Ricardo Alexandre Faria<sup>1</sup>, José Alexandre Bizon<sup>2</sup>, Roberto Saad Junior<sup>3</sup>,  
Vicente Dorgan Neto<sup>4</sup>, Marcio Botter<sup>5</sup>, Mauro Ajaj Saieg<sup>6</sup>

### Resumo

Relato de caso de um homem de 49 anos com quadro de dor torácica e escarros hemópticos de início há seis meses. Pela radiografia e tomografia de tórax visualizou-se opacificação em lobo superior esquerdo. A broncoscopia mostrou restos hemáticos em segmento brônquico lingular. Frente à necessidade diagnóstica e terapêutica, optou-se por submetê-lo a uma toracotomia inframamilar à esquerda. O estudo anatomopatológico da peça cirúrgica revelou teratoma intrapulmonar. O paciente evoluiu satisfatoriamente e segue em acompanhamento ambulatorial.

**Descritores:** Teratoma; Pulmão; Neoplasias.

### Abstract

Case report of a 49-year-old man, presenting chest pain and bloody sputum for six months. Chest X-ray and computed tomography scan showed opacification on the left upper lobe. The bronchoscopy showed bronchial hemorrhage in the lingular bronchial segment. Due to diagnostic and therapeutic needs, this patient underwent a left inframamillary thoracotomy. The anatomopathological analysis of the surgical sample revealed an intrapulmonary teratoma. The patient presented favorable evolution and is now under outpatient follow-up treatment.

**Keywords:** Teratoma; Lung; Neoplasms.

### Introdução

O teratoma pode ser encontrado em diversos órgãos. Em frequência decrescente de localização: ovário, testículo, região sacrococcígea, mediastino e outros.<sup>(1-4)</sup> Na literatura internacional, foram descritos 43 casos de teratoma intrapulmonar, sendo o primeiro em 1939.<sup>(3)</sup>

O teratoma intrapulmonar origina-se de células totipotenciais de uma ou mais das três camadas germinativas, as quais são capazes de diferenciar-se em qualquer tecido do organismo.<sup>(2,3)</sup> Não existem características clínico-radiológicas específicas, sendo o estudo anatomopatológico o selo definitivo.<sup>(1,3,4)</sup> A ressecção completa do tumor é curativa.<sup>(3,4)</sup>

### Relato de caso

Doente masculino, 49 anos, branco, comerciante, procedente de São Paulo, nacionalidade italiana. Procurou o

pronto atendimento devido a quadro de escarros hemópticos e dor torácica em região ântero-lateral esquerda havia seis meses. Epidemiologia para tuberculose negativa. Tabagista de 20 anos/maço. Paciente em bom estado geral. Exame físico: discretos sibilos em terço médio de hemitórax esquerdo, restante sem alterações. Índice de massa corporal 36,3 kg/m<sup>2</sup>.

A radiografia de tórax mostrava opacificação nodular no terço médio de hemitórax esquerdo, em projeção lingular, com cerca de cinco centímetros de diâmetro (Figura 1), que foi confirmada pela tomografia de tórax (Figura 2). Foram realizados, ainda, pesquisa do bacilo de Koch no escarro, que resultou negativa, além do derivado protéico purificado, não reativo. A broncoscopia evidenciou restos hemáticos em segmento brônquico lingular, sem outras alterações.

\* Trabalho realizado na Faculdade de Ciências Médicas da Santa Casa de São Paulo, São Paulo (SP) Brasil.

1. Residente do 3º ano da Disciplina de Cirurgia Torácica. Faculdade de Ciências Médicas da Santa Casa de São Paulo – FCMSCSP – São Paulo (SP) Brasil.  
2. Residente do 4º ano da Disciplina de Cirurgia Torácica. Faculdade de Ciências Médicas da Santa Casa de São Paulo – FCMSCSP – São Paulo (SP) Brasil.  
3. Professor Titular da Disciplina de Cirurgia Torácica. Faculdade de Ciências Médicas da Santa Casa de São Paulo – FCMSCSP – São Paulo (SP) Brasil.  
4. Professor Adjunto da Disciplina de Cirurgia Torácica. Faculdade de Ciências Médicas da Santa Casa de São Paulo – FCMSCSP – São Paulo (SP) Brasil.  
5. Professor Instrutor da Disciplina de Cirurgia Torácica. Faculdade de Ciências Médicas da Santa Casa de São Paulo – FCMSCSP – São Paulo (SP) Brasil.  
6. Professor de Patologia. Faculdade de Medicina da Universidade Cidade de São Paulo – FMUNICID – São Paulo (SP) Brasil.

Endereço para correspondência: Ricardo Alexandre Faria. Rua Paracatu, 398, apto. 3B, Pq. Imperial (Saúde), CEP 04302-021, São Paulo, SP, Brasil.

Tel 55 11 2176-7000. E-mail: rickpreto@zipmail.com.br

Recebido para publicação em 27/7/2006. Aprovado, após revisão, em 17/10/2006.

Biópsia transbrônquica: processo inflamatório inespecífico. Prova de função pulmonar com distúrbio ventilatório obstrutivo leve, com volume expiratório forçado no primeiro segundo de 82%.

Diante da premente necessidade diagnóstica e terapêutica, foi indicado o procedimento operatório. Foi realizada uma toracotomia inframamilar esquerda e visualizou-se tumor em região lingular, optando-se por segmentectomia. A biópsia de congelação resultou negativa para neoplasia, sendo o restante da peça enviado para estudo anatomopatológico. O paciente evoluiu bem, recebendo alta hospitalar no 3º dia pós-operatório.

O exame anatomopatológico demonstrou peça nodular que pesava 25 g, media 5 × 4,5 × 3,5 cm, com superfície lisa, de coloração acastanhada, com tecidos pulmonares e adiposos aderidos. A margem pulmonar distal apresentou-se normal. A microscopia mostrou tecidos epiteliais maduros como pancreático, epiderme, glândulas sebáceas e tecidos mesenquimais maduros, como ósseo e cartilaginoso (Figura 3), concluindo-se por teratoma maduro intrapulmonar primário.

## Discussão

O teratoma cursa com crescimento lento, sendo na maioria das vezes benigno.<sup>(3,4)</sup> Quando encontrado no pulmão, localiza-se mais frequentemente no lobo superior esquerdo, como no caso relatado.<sup>(1-6)</sup> A sintomatologia pode ser variável, em função da localização e tamanho do tumor, bem como dos componentes histológicos.<sup>(3)</sup> No caso citado, o

paciente relatava quadro de escarros hemópticos e dor torácica que, juntamente com tosse, são os sintomas mais frequentemente relatados. Outros sintomas referidos na literatura são tricoptise, bronquiectasia, febre, abscesso, pneumonia de repetição, sinais de compressão de estruturas torácicas e fistulas, com ou sem infecção do tumor.<sup>(1-6)</sup>

É uma doença extremamente rara, que acomete, igualmente, ambos os sexos e não apresenta predominância por qualquer faixa etária.<sup>(1-6)</sup> O tamanho do tumor não tem relação com malignidade.<sup>(1,3,4)</sup> Na radiografia de tórax, pode-se apresentar como tumor lobulado de lobo pulmonar superior ou opacidades intraparenquimatosas, correspondente ao exame acima mostrado. Na tomografia de tórax, pode ser observada tumoração homogênea ou heterogênea.<sup>(1-3,5,7)</sup>

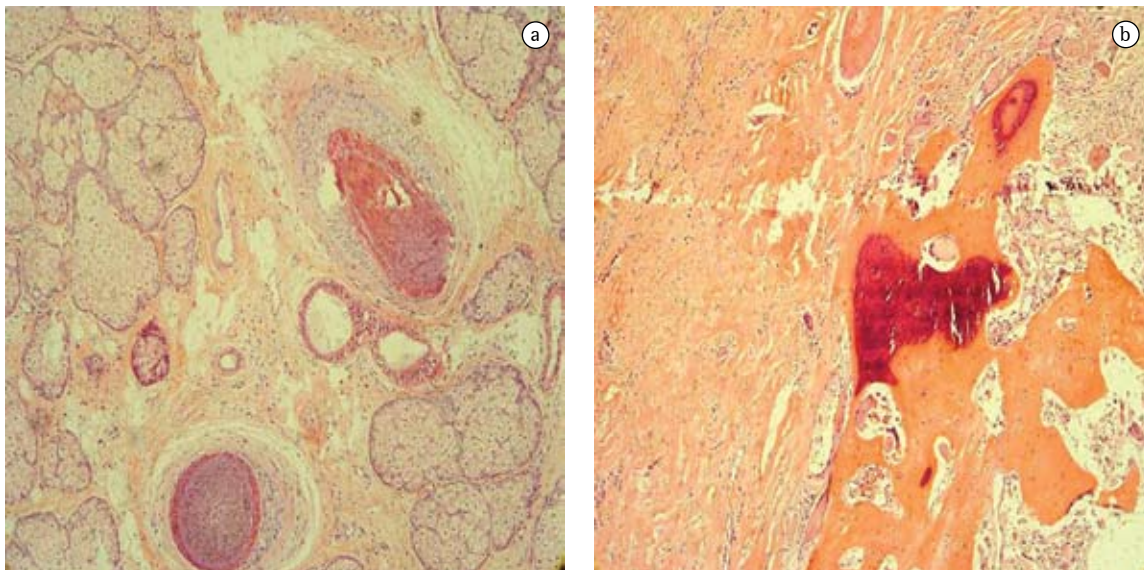
Na anatomopatologia, possuem componentes endodérmicos (tecido acinar pancreático, com ou sem ilhotas de Langerhans e epitélio respiratório), diferenciando-se dos sítios extra-torácicos. O teratoma intrapulmonar origina-se de células que podem se diferenciar em qualquer tecido do organismo. No caso relatado, a microscopia da peça operatória demonstrou tecido pancreático, cartilagem, osso, epiderme e glândulas sebáceas.<sup>(2,3)</sup> Sugere-se que o teratoma intrapulmonar deriva do tecido tímico do terceiro arco branquial.<sup>(2-6)</sup> Por outro lado, o teratoma mediastinal deriva-se do deslocamento e separação precoce do tecido tímico, durante a embriogênese, com a captura e migração dos primórdios do timo, durante o desenvolvimento do aparelho respiratório.<sup>(2)</sup>

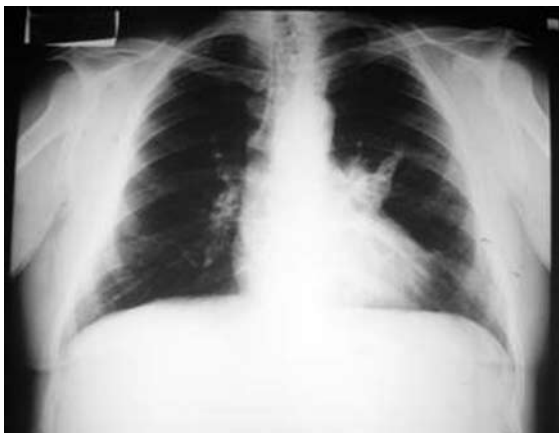

Figura 1 - Radiografia de tórax.

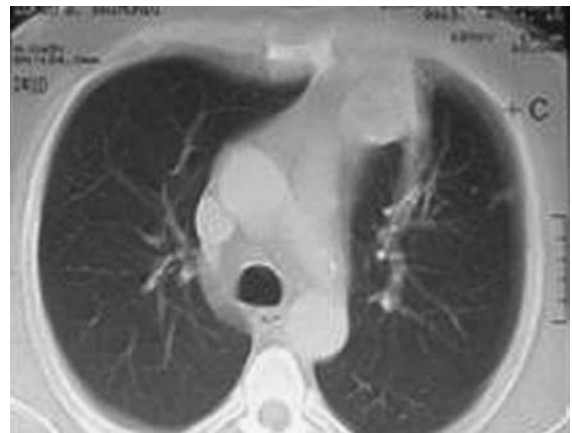

Figura 2 - Tomografia computadorizada de tórax.



**Figura 3** - a) Glândulas sebáceas e folículo piloso; b) Parênquima ósseo.

Utiliza-se a classificação de teratoma benigno e maligno de Gonzales-Crussi, proposta em 1982 e que, até os dias atuais, tem-se mostrado prática.<sup>(8)</sup>

1) Teratomas Benignos:

a) Teratoma maduro

Grau 0 - todos os componentes bem diferenciados

Grau 1 - componentes não indiferenciados não ultrapassam 10%

b) Teratoma imaturo

Grau 2 - tecidos imaturos entre 10 e 50% dos componentes

Grau 3 - componentes indiferenciados acima de 50% e provável potencial metastático. Ainda é possível uma evolução benigna.

2) Teratomas Malignos:

a) Com áreas de tumor de células germinativas

Germinoma (seminoma - disgerminoma)

Carcinoma embrionário - Coriocarcinoma

Tumor do seio endodérmico

Tipos de células mistas

b) Com áreas de tumor maligno não germinativo

Carcinoma - Sarcoma - Tumor embrionário maligno

Tipo de células mistas

c) Teratoma Imaturo Maligno<sup>(8)</sup>

O teratoma maligno possui prognóstico reservado. Em um estudo de onze pacientes com teratoma maligno, sete doentes (63,6%) morreram após seis meses de acompanhamento. Nenhum destes doentes foi operado, ou o tumor foi irremediável à toracotomia. Metástases foram relatadas em três destes doentes.<sup>(4)</sup>

Nos doentes com teratoma benigno, o procedimento indicado é a ressecção completa do tumor e, quando realizada, considera-se que o paciente está totalmente curado.<sup>(3)</sup> Nos doentes não operados, pode ocorrer hemoptise maciça ou aumento do tumor, podendo levar ao óbito.<sup>(3)</sup> No caso relatado, o paciente evoluiu sem intercorrências e não necessitou de outros meios terapêuticos, assim como relatado na literatura, e está em acompanhamento ambulatorial há dois anos, sem sinais de recidiva até o momento.<sup>(8)</sup>

Concluimos que o teratoma intrapulmonar é um tumor raro, cujo tratamento definitivo é cirúrgico. O diagnóstico de certeza é dado pela anatomia patológica e o prognóstico é bom, quando adequadamente tratado.

**Referências**

1. Asano S, Hoshikawa Y, Yamane Y, Ikeda M, Wakasa H. An intrapulmonary teratoma associated with bronchiectasia containing various kinds of primordium: a case report and review of the literature. *Virchows Arch.* 2000;436(4):384-8.

2. Joo M, Kang YK, Lee HK, Lee HS, Yum HK, Bang SW, et al. Intrapulmonary and gastric teratoma: report of two cases. *J Korean Med Sci.* 1999;14(3):330-4.
3. Medeiros CWL, Kondo W, Dyckyj MT, Suzuki N. Teratoma Intrapulmonar. *J Pneumol.* 2001;27(5):272-4.
4. Morgan DE, Sanders C, McElvein RB, Nath H, Alexander CB. Intrapulmonary teratoma: a case report and review of the literature. *J Thorac Imaging.* 1992;7(3):70-7.
5. Gomes NA, Medeiros GA. Tumores benignos do pulmão. In: Saad Jr R, Carvalho WR, Ximenes-Neto M, Forte V. *Cirurgia Torácica Geral.* São Paulo: Atheneu; 2005. p. 355-62.
6. Eren MN, Balci AE, Eren S. Benign intrapulmonary teratoma: report of a case. *J Thorac Cardiovasc Surg.* 2003;126(3):855-7.
7. Fatureto MC. Tumores benignos. In: Saad Jr R, Carvalho WR, Ximenes-Neto M, Forte V. *Cirurgia Torácica Geral.* São Paulo: Atheneu; 2005. p. 869-88.
8. Thomson JC. Tumores de células germinativas. In: Saad Jr R, Carvalho WR, Ximenes-Neto M, Forte V. *Cirurgia Torácica Geral.* São Paulo: Atheneu; 2005. p. 893-8.