

Artigo Original

Aspiração de corpo estranho em crianças: aspectos clínicos, radiológicos e tratamento broncoscópico*

Foreign body aspiration in children: clinical aspects, radiological aspects and bronchoscopic treatment

Andrea de Melo Alexandre Fraga¹, Marcelo Conrado dos Reis², Mariana Porto Zambon³, Ivan Contrera Toro⁴, José Dirceu Ribeiro⁵, Emilio Carlos Elias Baracat⁵

Resumo

Objetivo: Descrever manifestações clínicas e tratamento broncoscópico da aspiração de corpo estranho em crianças menores de 14 anos de idade, correlacionando com achados broncoscópicos. **Métodos:** Estudo retrospectivo, descritivo analisando prontuários de todas as crianças menores de 14 anos de idade atendidas no Hospital das Clínicas da Universidade Estadual de Campinas de janeiro de 2000 a dezembro de 2005, submetidas à broncoscopia por suspeita clínica de aspiração de corpo estranho. **Resultados:** Foram analisados 69 pacientes, com idade entre 8 meses e 12 anos/7 meses (75,4% abaixo de 3 anos), dos quais 62,3% eram do sexo masculino. A principal queixa foi tosse súbita (75,4%). Em 74% dos casos houve alteração de ausculta pulmonar e dispnéia foi observada em 20 crianças (29%). Um total de 88% apresentou alteração radiológica. A aspiração ocorreu predominantemente em pulmão direito (54,8%), com material de origem vegetal, destacando feijão e amendoim (30,7%). Complicações ocorreram em 29% dos pacientes, sendo pneumonia a mais comum, e foram associadas ao tempo maior de aspiração ($p = 0,03$). Um total de 7 pacientes (10,1%) necessitaram ventilação mecânica, e 5 (7,2%) foram submetidos a mais de uma broncoscopia. **Conclusão:** História clínica com início súbito de engasgo e tosse, anormalidades na ausculta pulmonar e na radiografia de tórax caracterizam o quadro clínico de aspiração e são indicativas de broncoscopia. Quanto maior o tempo de aspiração, maior o risco de complicações. A alta prevalência de corpos estranhos de origem vegetal alerta para a necessidade de programas preventivos dirigidos aos menores de 3 anos.

Descritores: Corpos estranhos; Broncoscopia; Pediatria.

Abstract

Objective: To describe the clinical manifestations and bronchoscopic treatment of foreign body aspiration in children under 14 years of age, correlating the clinical aspects with the bronchoscopic findings. **Methods:** A retrospective, descriptive study analyzing data related to children under 14 years of age undergoing bronchoscopy due to clinical suspicion of foreign body aspiration at the State University at Campinas *Hospital das Clínicas* from January of 2000 to December of 2005. **Results:** The sample consisted of 69 patients, ranging in age from 8 months to 12 years/7 months (75.4% under 3 years of age), 62.3% of whom were male. The principal complaint was sudden-onset cough (75.4%), auscultation was abnormal in 74%, and dyspnea was observed in 29%. Radiological abnormalities were seen in 88% of the cases. Aspirations were primarily into the right lung (54.8%), and 30.7% of the foreign bodies were of vegetal origin (principally beans and peanuts). In the follow-up period, 29% presented complications (most commonly pneumonia), which were found to be associated with longer aspiration time ($p = 0.03$). Mechanical ventilation was required in 7 children (10.1%), and multiple bronchoscopies were performed in 5 (7.2%). **Conclusion:** A history of sudden-onset choking and cough, plus abnormal auscultation and radiological findings, characterizes the profile of foreign body aspiration. In such cases, bronchoscopy is indicated. Longer aspiration time translates to a higher the risk of complications. The high prevalence of foreign bodies of vegetal origin underscores the relevance of prevention programs aimed at children younger than 3 years of age.

Keywords: Foreign bodies; Bronchoscopy; Pediatrics.

* Trabalho realizado no Departamento de Pediatria da Faculdade de Ciências Médicas da Universidade Estadual de Campinas – UNICAMP – Campinas (SP) Brasil.

1. Médica Assistente da Unidade de Emergência Pediátrica do Hospital das Clínicas da Universidade Estadual de Campinas – HC-UNICAMP – Campinas (SP) Brasil.

2. Médico da Unidade de Emergência Pediátrica do Hospital das Clínicas da Universidade Estadual de Campinas – HC-UNICAMP – Campinas (SP) Brasil.

3. Professor Assistente Doutor da Unidade de Emergência Pediátrica do Hospital das Clínicas da Universidade Estadual de Campinas – HC-UNICAMP – Campinas (SP) Brasil.

4. Professor Assistente Doutor da Disciplina de Cirurgia Torácica da Universidade Estadual de Campinas – UNICAMP – Campinas (SP) Brasil.

5. Professor Assistente Doutor da Disciplina de Pneumologia Pediátrica da Universidade Estadual de Campinas – UNICAMP – Campinas (SP) Brasil.

Endereço para correspondência: Andrea de Melo Alexandre Fraga. Avenida Coronel Silva Teles, 211, apto. 3, Cambuí, CEP 13024-000, Campinas, SP, Brasil.

Tel 55 19 3521-8768. E-mail: andreafrag@gmail.com

Recebido para publicação em 22/2/2007. Aprovado, após revisão, em 13/6/2007.

Introdução

Acidentes na infância são importante causa de morbimortalidade no mundo, correspondendo a aproximadamente 53% dos agravos à saúde de crianças e jovens no Brasil e são a primeira causa de mortalidade entre 1 e 19 anos, apesar das campanhas de prevenção de acidentes, discussões nas escolas sobre trânsito e maior difusão dos aspectos preventivos entre os pediatras.⁽¹⁾

Dentre os acidentes, destaca-se a aspiração de corpo estranho (ACE) da via aérea.^(2,3) Estatísticas americanas demonstram que 5% de óbitos por acidentes em menores de 4 anos se devem à ACE e esta aparece como a principal causa de morte acidental nos domicílios em menores de 6 anos.⁽⁴⁾ No Brasil, a ACE é a terceira maior causa de acidentes com morte.⁽⁵⁾

A ACE em crianças está associada à falha no reflexo de fechamento da laringe, controle inadequado da deglutição e hábito de levar objetos à boca. O descuido ou desaviso dos pais com determinados objetos passíveis de aspiração, como pequenos brinquedos e certos alimentos são fatores predisponentes.⁽⁶⁾

O diagnóstico precoce da ACE é essencial, pois o retardo no seu reconhecimento e tratamento pode incorrer em seqüela definitiva ou dano fatal. Grande número de pacientes é tratado por semanas e meses devido a doenças respiratórias recorrentes, antes da suspeita da ACE.⁽³⁾

Clinicamente, após a ACE ocorre acesso de tosse, seguido de engasgo, que pode ou não ser valorizado pelos pais. A ACE também pode ser suspeitada no primeiro quadro súbito de sibilância.⁽³⁾ Os achados clínicos dependem do tipo, tamanho e localização do corpo estranho e incluem tosse persistente, diminuição localizada da entrada de ar, sibilos localizados ou difusos e dificuldade respiratória. Aproximadamente 40% dos pacientes podem estar assintomáticos e sem alterações no exame físico.⁽⁶⁾

A broncoscopia é o procedimento de escolha para a retirada do corpo estranho. Prefere-se o broncoscópico rígido, pois possui menor risco de complicações. Esta deve ser realizada em todo caso suspeito, sabendo-se que o corpo estranho pode não ser encontrado em 10 a 15% dos pacientes.⁽⁷⁾

O Hospital das Clínicas da Universidade Estadual de Campinas (HC-UNICAMP), localizado no estado

de São Paulo, é referência para o tratamento broncoscópico da ACE. A avaliação dos achados clínicos, radiológicos e resultados de broncoscopia dos pacientes submetidos a este procedimento nos últimos anos pode ajudar a estabelecer um perfil deste acidente. Este conhecimento pode tanto alertar pediatras sobre as manifestações clínicas mais relacionadas ao acidente, como orientar medidas preventivas dirigidas à população alvo.

Métodos

Estudo desenvolvido na Unidade de Emergência Pediátrica (UE-Ped) do HC-UNICAMP, de complexidade terciária, que atende pacientes do Sistema Único de Saúde, da região metropolitana de Campinas e outras cidades da região, menores de 14 anos, com média de 1.600 pacientes/mês.

O Serviço de Broncoscopia do HC-UNICAMP realiza em média 70 broncoscopias/mês, diagnósticas e terapêuticas.

Foram avaliados os prontuários de 116 pacientes menores de 14 anos submetidos à broncoscopia, entre janeiro de 2000 e dezembro de 2005. Destes, 69 foram por suspeita da ACE, sendo selecionados para o estudo.

Os procedimentos foram realizados, sob anestesia geral, com broncoscópico rígido, marca Storz (modelo 10338; Karl Storz Instruments, Tuttlingen, Alemanha), com calibres variando entre 2,5, 3,5 e 5,0, de acordo com o tamanho do paciente.

Os dados foram compilados no programa Epi Info, versão 6.04d, e analisados pelo teste de qui-quadrado ou o teste exato de Fisher, quando necessário, com nível de significância de 5%.

Por ser retrospectivo, juntamente com a análise de prontuário, foi dispensado o Termo de Consentimento Livre e Esclarecido, sendo mantido o anonimato dos pacientes e seguindo a resolução CNS-196/96 (CAAE: 0381.0.146.000-06) e aprovado pelo Comitê de Ética em Pesquisa (492/2006).

Variáveis estudadas

- Dados epidemiológicos: gênero, idade e procedência;
- Tempo entre história e aparecimento dos sintomas;
- Sintomas à admissão: ausente, engasgo, tosse, sibilância;

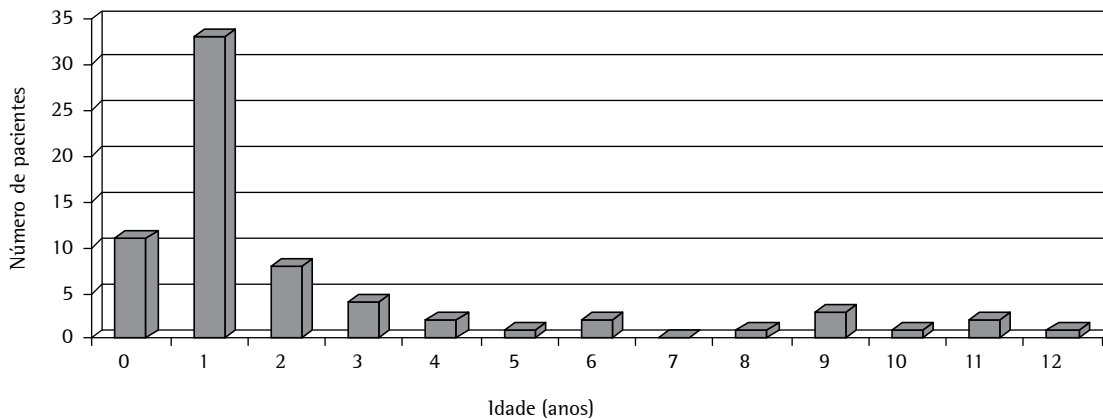


Figura 1 – Número de pacientes submetidos à broncoscopia, por suspeita clínica de aspiração de corpo estranho, no período 2000-2005, de acordo com a idade.

- Propedêutica: sinais de insuficiência respiratória (frequência respiratória, esforço respiratório, cianose e saturação periférica de oxigênio menor que 95%) e ausculta pulmonar;
- Radiografia de tórax: normal ou anormal (opacidade de parênquima, atelectasia, hiperinsuflação, desvio de mediastino, corpo estranho visível);
- Tempo entre admissão e broncoscopia;
- Localização do corpo estranho: brônquio direito, esquerdo, ambos ou traquéia;
- Corpo estranho: metálico, plástico, vegetal, mineral;
- Destino após o procedimento: UE-Ped, enfermaria pediátrica, unidade de terapia intensiva pediátrica;
- Internação (dias);
- Ventilação mecânica invasiva;
- Complicações após o procedimento: primárias, relacionadas à ACE; secundárias, relacionadas ao procedimento de broncoscopia e tardias; e
- Acompanhamento ambulatorial: tempo e especialidade.

Para determinação das associações entre os achados de broncoscopia e as variáveis clínicas, foram realizadas as seguintes comparações:

- entre os sintomas à admissão e a localização; e
- entre as variáveis clínicas, evolutivas, achados radiológicos, necessidade de ventilação mecânica, localização, segunda broncoscopia e a presença de complicações.

Resultados

Entre os 69 pacientes, houve predomínio do gênero masculino (62,3%) e a faixa etária variou entre 8 meses e 12 anos/7 meses, com média de 35,8 meses (Figura 1), sendo 75,4% menores de 3 anos.

O intervalo de tempo entre o evento e a admissão na UE-Ped variou de 1 h a 60 dias, sendo 26 crianças (37,7%) admitidas nas primeiras 24 h.

A maioria dos pacientes (32; 46,4%) foi procedente de Campinas. Outros 32 vieram encaminhados de diferentes municípios do estado de São Paulo e 5 (7,2%) de cidades do sul de Minas Gerais.

Dentre os achados clínicos (Tabela 1), história de engasgo e de tosse esteve presente em 75,4% dos pacientes (52 casos).

Nos achados de propedêutica pulmonar à admissão (Tabela 1), 20 crianças (29%) apresentavam dispnéia. Destas, 3 (4,3%) já chegaram transferidas com intubação orotraqueal, e em outras 2 (2,9%) o procedimento foi realizado logo na admissão hospitalar. A monitorização contínua com oximetria de pulso foi indicada em 15 casos, e destes, 7 (46,7%) apresentavam saturação periférica de oxigênio menor que 95%.

O exame radiográfico simples de tórax foi realizado em 67 casos, 11,9% deles sem alterações. O achado mais freqüente foi atelectasia (26 casos; 38,8%). Outras alterações foram: hiperinsuflação (16 casos; 23,9%), opacidade do parênquima pulmonar (10 casos; 14,9%) e desvio

Tabela 1 – Quadro clínico e ausculta pulmonar à admissão dos pacientes submetidos à broncoscopia por suspeita clínica de aspiração de corpo estranho, no período de 2000-2005.

Quadro clínico	n	%
Tosse	52	75,4
Desconforto respiratório	29	42,0
Cianose	19	27,5
Sibilos	18	26,0
Febre	10	14,5
Vômito	7	10,1
Dor torácica	3	4,3
Estridor	2	2,9
Rouquidão	1	1,4
Halitose	1	1,4
Assintomática	1	1,4
Ausculta pulmonar	n	%
Assimetria de murmúrio vesicular	27	39,1
Normal	18	26,1
Sibilância	17	24,7
Murmúrio vesicular assimétrico, com sibilos	7	10,1

de traquéia (9 casos; 13,4%). O corpo estranho era visível em 15 casos (22,4%).

Todas as crianças realizaram broncoscopia, sendo 52,2%, nas primeiras 6 h após a admissão e 64 (92,8%), nas 24 h iniciais. Nos 5 casos restantes (7,2%), em que a história era prolongada e indefinida (com queixa variando de 5 a 30 dias), a broncoscopia foi eletiva.

Durante a broncoscopia, o corpo estranho foi identificado e retirado em 60 casos (87%). Em outros 9 (13%) havia sinais indiretos como: edema e hiperemia da mucosa brônquica e presença de secreção, porém o corpo estranho não foi localizado. Na maioria dos casos (33; 55%) o corpo estranho foi encontrado no brônquio direito (ou em um de seus segmentos). Em 22 casos (36,7%) estava alojado no brônquio esquerdo ou segmento, enquanto que em 4 crianças (6,7%), encontrava-se na traquéia. Em uma criança que aspirou amendoim, os fragmentos do corpo estranho foram encontrados em ambos os brônquios. Em 5 casos (7,2%) não foi possível a retirada do corpo estranho na primeira broncoscopia, sendo necessário um segundo procedimento em 3 pacientes, e toracotomia em 1 paciente. No quinto caso o corpo estranho não foi retirado após duas tentativas, e ocorreu migração do objeto para brônquio segmentar. O paciente permaneceu assin-

Tabela 2 – Número de pacientes submetidos à broncoscopia por suspeita clínica de aspiração de corpo estranho, no período de 2000-2005, segundo a composição do corpo estranho aspirado.

Corpo estranho	n	%
Feijão	13	21,7
Amendoim	11	18,3
Tampa plástica de caneta	4	6,7
Brinco	3	5,0
Semente de fruta	3	5,0
Osso de galinha	3	5,0
Pedra	2	3,3
Cartilagem de frango	2	3,3
Grão de café	2	3,3
Alfinete	2	3,3
Brinquedo plástico	2	3,3
Grampo	1	1,7
Peça de metal	1	1,7
Ponta metálica de caneta	1	1,7
Prego	1	1,7
Presilha de cabelo	1	1,7
Pulseira	1	1,7
Tarracha de brinco	1	1,7
Lantejola	1	1,7
Passador de cortina plástico	1	1,7
Peça plástica	1	1,7
Pino de bola	1	1,7
Bolacha	1	1,7
Amendoim + brinquedo	1	1,7

tomático, em acompanhamento ambulatorial, com a proposta de uma terceira broncoscopia. Entretanto, não compareceu às consultas de retorno, mesmo após convocação.

Comparando a topografia do corpo estranho à broncoscopia, idade e aspectos clínicos, observou-se que a presença de tosse apresentou diferença, embora sem significância estatística ($p = 0,068$), entre os grupos corpo estranho em brônquio e corpo estranho em traquéia, estando mais associada ao primeiro.

Houve predomínio da ACE de origem vegetal (40,6% dos casos), seguido de origem metálica (17,4%), plástica (15,9%) e mineral (2,9%) (Tabela 2).

A maioria das crianças (46; 66,7%) retornou para a UE-Ped no pós-operatório imediato da broncoscopia, com internação hospitalar de até 24 h em 93,5% destes casos. Quatorze crianças (20,3%)

Tabela 3 - Número de pacientes submetidos à broncoscopia por suspeita clínica de aspiração de corpo estranho, no período de 2000-2005, segundo a presença de complicações.

Complicações	n	%
Primárias		
Pneumonia	9	13,0
Pneumonia + atelectasia	5	7,2
Atelectasia	1	1,4
Secundárias		
Barotrauma	1	1,4
Barotrauma + laceração da traquéia	1	1,4
Tardias		
Estenose por granuloma	1	1,4

foram encaminhadas para a enfermaria pediátrica e outras 9 (13%) foram internadas na unidade de terapia intensiva pediátrica, sendo que 7 (10,1%) necessitaram de ventilação mecânica invasiva de 1 a 7 dias (mediana = 2 e média = 3,6).

O tempo de internação após broncoscopia variou de 1 a 12 dias (média = 2,1). Nos pacientes que evoluíram com complicações, observou-se um tempo maior de hospitalização, com média de 4,7 dias (1,1 dias no grupo sem complicações) ($p < 0,05$).

Não ocorreu nenhum óbito.

As complicações ocorreram em 18 crianças (26,1%); as mais freqüentes foram as pulmonares primárias, seguidas das secundárias e tardias (Tabela 3). Na comparação das diversas variáveis com a presença de complicações primárias (Tabela 4), observou-se associação quando o intervalo de tempo entre o evento e a admissão era maior do que 48 h ($p = 0,03$) e quando foi necessário um segundo procedimento para a retirada do corpo estranho ($p < 0,05$).

Em relação ao acompanhamento tardio, 51 crianças receberam alta hospitalar e 18 crianças (26%) retornaram em ambulatórios, com acompanhamento variando de um a 98 meses (mediana = 3 meses).

Discussão

A ACE em crianças é um evento ameaçador da vida e está associado a taxas elevadas de morbidade, principalmente em menores de 3 anos. Situação

prevenível, que requer programas educacionais dirigidos aos pais, tanto na orientação dos hábitos que predisõem ao acidente nesta faixa etária, quanto no ensino das noções básicas das técnicas de desobstrução de via aérea alta. Após a introdução destas técnicas em 1989, pelo Suporte Básico de Vida em Pediatria, as mortes por obstrução de vias aéreas por corpo estranho diminuíram em 60% nos EUA.⁽⁸⁾

A ACE ocorre, predominantemente, no gênero masculino e em crianças menores de 3 anos, como descrito neste estudo e em vários outros estudos internacionais^(6,9,10-13) e nacionais,^(2,5,14) provavelmente pelas características de desenvolvimento desta faixa etária e da natureza mais curiosa e impulsiva dos meninos.⁽¹⁵⁾

Estudos relatam que a maioria dos pacientes com suspeita de ACE chega ao serviço de referência em até 24 h após o acidente.^(11,14,16-18) Nesta casuística, o intervalo de tempo entre a ocorrência do evento e a admissão na UE variou entre 1 h e 60 dias. Em contrapartida, 37,7% dos pacientes foram admitidos nas primeiras 24 h após o evento, mostrando que no sistema de saúde da região há uma hierarquização adequada para o atendimento deste tipo de acidente. Em estudo no Canadá, o tempo entre a ACE e o diagnóstico chegou a mais de 30 dias em 17% dos pacientes.⁽¹⁹⁾ Em Israel, 47% dos diagnósticos foram realizados entre um dia e um mês.⁽³⁾ Na China, em 28,7% dos casos o diagnóstico foi realizado após uma semana e 6,8% após um mês.⁽⁶⁾

O diagnóstico de ACE nem sempre é fácil, pois na maior parte dos casos os pais não presenciam o acidente e a suspeita deve ser feita, baseando-se na história clínica, nos sintomas de tosse súbita e engasgo e nos sinais clínicos de sibilância à ausculta e desconforto respiratório. Neste estudo, houve história de engasgo e tosse em 75,4% dos pacientes, demonstrando o valor destas queixas como sugestivas da ACE.^(15,17) Cianose foi um sinal presente em parcela significativa de pacientes, e traz preocupação, já que é de gravidade extrema e obriga ao manejo rápido da via aérea, com equipe habilitada. Estudos recentes relatam a presença de cianose em 10 a 15% dos casos,^(15,20) porém em estudo franco-brasileiro de 2006 foram observados valores próximos ao encontrado no presente trabalho (21,5 e 27,5%, respectivamente),⁽¹⁴⁾ o que poderia ser justificado pelo tempo curto entre o acidente e a chegada à unidade de emergência.

Tabela 4 – Fatores associados a complicações pulmonares primárias entre os pacientes submetidos à broncoscopia para retirada de corpo estranho, no período 2000-2005.

Variáveis	Complicações (sim/não)	p
Gênero		
masculino	27,9% (12/31)	0,194
feminino	11,5% (3/23)	
Idade		
<2 anos	20,0% (8/32)	0,907
≥2 anos	24,1% (7/22)	
Intervalo de tempo evento/admissão		
<48 h	7,1% (2/26)	0,033
≥48 h	31,7% (13/28)	
IRA ao exame físico		
presente	17,2% (5/24)	0,634
ausente	25,0% (10/30)	
Intubação na admissão		
sim	40,0% (2/3)	0,641
não	20,3% (13/51)	
Propedêutica pulmonar		
normal	11,8% (2/15)	0,418
alterada	25,0% (13/39)	
Radiografia na admissão		
normal	12,5% (1/7)	0,827
alterado	23,7% (14/45)	
Localização do CE		
traquéia	0% (0/4)	0,550
brônquios	26,8% (15/41)	
Localização do CE		
brônquio direito	27,3% (9/33)	0,949
brônquio esquerdo	22,7% (5/22)	
Origem do CE		
vegetal	32,1% (9/19)	0,370
outro	18,8% (6/26)	
Segunda broncoscopia para retirar CE		
sim	100,0% (5/0)	<0,005
não	18,5% (10/44)	
Ventilação mecânica após broncoscopia		
sim	28,6% (2/5)	0,983
não	21,0% (13/49)	

IRA: Insuficiência respiratória aguda; e CE: corpo estranho.

Observou-se neste estudo, assimetria na ausculta pulmonar em 39,2% dos casos, coincidente com um estudo realizado em 2005.⁽¹⁵⁾ Este sinal de exame físico parece ter alta especificidade na ACE,^(21,22) chegando a estar presente em mais da metade dos casos.^(10,16,23) Como é um sinal dependente do examinador, pode incorporar alto grau de subjetividade e

sua ausência não deve ser justificativa para exclusão de ACE. Fica o alerta para a procura mais apurada e cuidadosa de assimetria na ausculta pulmonar quando existir suspeita clínica de ACE por outros sinais e sintomas.

Relacionando a história clínica e os sintomas dos pacientes com a localização do corpo estranho à

broncoscopia, observou-se que a presença de tosse sugere a localização do corpo estranho em brônquio. Embora sem significância estatística, o valor de *p* próximo de 0,05 para esta variável poderia indicar uma tendência de relação, possivelmente presente em casuísticas maiores.

O exame radiográfico simples de tórax é o primeiro a ser realizado na suspeita de ACE, pois é facilmente disponível em serviço de saúde e apresenta considerável sensibilidade. Em um estudo anterior,⁽²⁴⁾ observou-se que os sinais considerados típicos de ACE, atelectasia e hiperinsuflação localizada, estavam presentes tanto em pacientes com broncoscopia positiva para corpo estranho, quanto negativa (68% de sensibilidade e 67% de especificidade para o método). Outros autores observaram 47% de exames radiográficos normais em pacientes com ACE,⁽¹⁷⁾ e outros,⁽⁶⁾ numa casuística de 400 pacientes, observaram 35% de exames radiográficos normais quando o corpo estranho estava localizado em brônquios e 84% quando localizado em traquéia. Nesta casuística, foram realizados 67 exames radiográficos simples de tórax. Destes, 8 (11,9%) foram considerados sem alterações. Estas observações, mais uma vez, reforçam a necessidade de incorporar aos achados radiológicos, outros sinais clínicos para considerar a suspeita de ACE.^(2,6,7,9,11,14,16) Permanece a discussão sobre a necessidade do exame radiográfico, já que outros achados clínicos apresentam maior relevância na indicação da broncoscopia.

O achado radiográfico mais freqüente nesta casuística foi a atelectasia (38,8%). Outros autores também observaram valores semelhantes.^(7,25,26) Alguns relatos na literatura constatarão menores taxas de atelectasia na radiografia simples de tórax: entre 15 e 20%.^(6,14,17) Estas diferenças podem estar associadas aos tipos, formas e tamanhos dos corpos estranhos aspirados e a faixa etária dos pacientes, diversas nos vários estudos. Além disso, interfere ainda na presença de atelectasia, o tempo de permanência do objeto na luz brônquica, já que quanto maior o tempo decorrido da aspiração, maior o risco de oclusão por edema ou acúmulo de secreção.⁽²⁵⁾

A visualização do corpo estranho à radiografia simples de tórax também apresenta bastante variação na literatura, dependendo da região estudada e do tipo de corpo estranho mais aspirado. Neste estudo o corpo estranho era aparente à radiografia simples de tórax em 15 casos (22,4%), valor próximo ao

verificado em estudo recente,⁽¹⁴⁾ que mostrou corpo estranho visível em 25% dos casos. Como a maioria é radiotransparente, alterações secundárias radiológicas devem receber atenção especial, assim como o tempo de história, a natureza do material aspirado e o grau de obstrução provocado.^(9,25)

A natureza do corpo estranho aspirado está ligada a hábitos culturais, nível intelectual e situação sócio-econômica de cada país, mas há um claro predomínio dos de origem orgânica.^(2,4,5,16,26,27) No Líbano, a semente de melancia foi o corpo estranho mais aspirado,⁽¹¹⁾ no Egito, predominam amendoim e frutas desidratadas.⁽¹²⁾ Estudos americanos apontam o corpo estranho de origem vegetal, e entre eles o amendoim, como o mais prevalente.^(7,16) Entre os estudos nacionais, amendoim, feijão e milho figuram como os corpos estranhos mais encontrados.^(2,14,25) Nesta casuística, houve predomínio de ACE de origem vegetal, predominando feijão (13 casos; 46,4%) e amendoim (11 casos; 39,3%).

Anatomicamente, o brônquio direito é mais verticalizado e tem maior diâmetro, o que favorece o alojamento do corpo estranho.⁽²¹⁾ No presente trabalho, observou-se predomínio de localização do corpo estranho em brônquio direito em relação ao esquerdo (54,8 x 37,1%), dados coincidentes com vários estudos.^(20,28,29,30) Outros autores,⁽²⁵⁾ estudando 74 pacientes, descreveram a presença de corpo estranho no brônquio direito em 50% dos pacientes, 35% em brônquio esquerdo e 15% em traquéia.

A principal complicação primária desta casuística foi pneumonia, já descrita em vários estudos.^(5,11,16) As complicações relativas ao procedimento, como barotrauma, ocorreram em apenas 2 pacientes. Outros autores relataram a ocorrência de pneumomediastino em 1 caso,⁽¹⁰⁾ assim como num outro trabalho,⁽¹¹⁾ no qual observou-se 2 pacientes com pneumotórax, situações, portanto, pouco comuns. Em uma casuística de 304 pacientes, um outro grupo de autores observaram que crianças mais velhas, com corpo estranho em brônquio direito e submetidas a mais de uma broncoscopia apresentavam maior risco de complicações.⁽²⁰⁾ Neste estudo, todos os 5 pacientes que necessitaram de repetição do procedimento broncoscópico apresentaram complicações.

Não ocorreram óbitos nesta casuística, assim como descrito por outros autores,^(10,11,13) e o tempo de internação hospitalar foi curto (até 24 h) em

72,1% dos casos, demonstrando a segurança do procedimento broncoscópico.^(2,15,16,20,30)

O retardo no diagnóstico da ACE está associado à falta de atenção aos sinais e sintomas presentes na história clínica de engasgo e tosse, principalmente em crianças menores de 3 anos. A valorização da radiografia simples de tórax como exame indicado para exclusão da ACE é outro erro comum. Estas dificuldades diagnósticas resultam em vários tratamentos equivocados para quadros de pneumonia, asma ou laringite. Sabendo-se que quanto mais tempo um corpo estranho permanecer em árvore traqueobrônquica, maior é a probabilidade de complicações, deve-se incluir, obrigatoriamente, a ACE no diagnóstico diferencial de quadros respiratórios agudos. Estas considerações não excluem a necessidade de implementação de programas dirigidos às populações leigas, tanto de prevenção, como de orientação às manobras de desobstrução de vias aéreas.

Concluindo, a ACE predominou em crianças abaixo de 3 anos de idade, do gênero masculino, com história clínica de início súbito de tosse. Estes dados, associados à ausculta pulmonar anormal, mesmo com radiografia de tórax sem alterações, caracterizam o quadro clínico da ACE e são indicativas de broncoscopia. O corpo estranho de origem vegetal foi o mais prevalente, localizando-se no brônquio direito. As complicações ocorreram quanto maior foi o tempo de aspiração.

Referências

- Paes CE, Gaspar VL. As injúrias não intencionais no ambiente domiciliar: a casa segura. *J Pediatr (Rio J)*. 2005;81(Supl 5):S146-S54.
- Cassol V, Pereira AM, Zorzela LM, Becker MM, Barreto SS. Corpo estranho na via aérea de crianças. *J Pneumol*. 2003;29(3):139-44.
- Weissberg D, Schwartz I. Foreign bodies in the tracheobronchial tree. *Chest*. 1987;91(5):730-3.
- Rovin JD, Rodgers BM. Pediatric foreign body aspiration. *Pediatr Rev*. 2000;21(3):86-90.
- Lima JA, Fischer GB, Felicetti JC, Flores JA, Penna CN, Ludwig E. Aspiração de corpo estranho na árvore traqueobrônquica em crianças: avaliação de seqüelas através de exame cintilográfico. *J Pneumol*. 2000;26(1):20-4.
- Mu LC, Sun DQ, He P. Radiological diagnosis of aspirated foreign bodies in children: review of 343 cases. *J Laryngol Otol*. 1990;104(10):778-82.
- Mantor PC, Tuggle DW, Tunell WP. An appropriate negative bronchoscopy rate in suspected foreign body aspiration. *Am J Surg*. 1989;158(6):622-4.
- American Heart Association. Suporte Avançado de Vida em Pediatria [Pediatric Advanced Life Support - PALS]. Manual para Provedores. Rio de Janeiro: ACINDES; 2003.
- Baharloo F, Veyckemans F, Francis C, Bietlot MP, Rodenstein DO. Tracheobronchial foreign bodies: presentation and management in children and adults. *Chest*. 1999;115(5):1357-62.
- Black RE, Johnson DG, Matlak ME. Bronchoscopic removal of aspirated foreign bodies in children. *J Pediatr Surg*. 1994;29(5):682-4.
- Zaytoun GM, Rouadi PW, Baki DH. Endoscopic management of foreign bodies in the tracheobronchial tree: predictive factors for complications. *Otolaryngol Head Neck Surg*. 2000;123(3):311-6.
- Sersar SI, Rizk WH, Bilal M, El Diasty MM, Eltantawy TA, Abdelhakam BB, et al. Inhaled foreign bodies: presentation, management and value of history and plain chest radiography in delayed presentation. *Otolaryngol Head Neck Surg*. 2006;134(1):92-9.
- Aydoğan LB, Tuncer U, Soylu L, Kiroğlu M, Ozsahinoglu C. Rigid bronchoscopy for the suspicion of foreign body in the airway. *Int J Pediatr Otorhinolaryngol*. 2006;70(5):823-8.
- Bittencourt PF, Camargos PA, Scheinmann P, de Blic J. Foreign body aspiration: clinical, radiological findings and factors associated with its late removal. *Int J Pediatr Otorhinolaryngol*. 2006;70(5):879-84.
- Chiu CY, Wong KS, Lai SH, Hsia SH, Wu CT. Factors predicting early diagnosis of foreign body aspiration in children. *Pediatr Emerg Care*. 2005;21(3):161-4.
- Vane DW, Pritchard J, Colville CW, West KW, Eigen H, Grosfeld JL. Bronchoscopy for aspirated foreign bodies in children. Experience in 131 cases. *Arch Surg*. 1988;123(7):885-8.
- Zarella JT, Dimler M, McGill LC, Pippus KJ. Foreign body aspiration in children: value of radiography and complications of bronchoscopy. *J Pediatr Surg*. 1998;33(11):1651-4.
- Griffiths DM, Freeman NV. Expiratory chest x ray examination in the diagnosis of inhaled foreign bodies. *Br Med J (Clin Res Ed)*. 1984;288(6423):1074-5.
- Corrêa EP, Figueiredo VR, Jacomelli M. A utilização da broncoscopia flexível na retirada de corpos estranhos de vias aéreas. In: Pereira Jr W L, Jacomelli M, editors. *Broncoscopia. Diagnóstica e terapêutica*. São Paulo: Atheneu; 2005.133-138.
- Tang FL, Chen MZ, Du ZL, Zou CC, Zhao YZ. Fibrobronchoscopic treatment of foreign body aspiration in children: an experience of 5 years in Hangzhou City, China. *Pediatr Surg*. 2006;41(1):e1-5.
- Hoeve LJ, Rombout J, Pot DJ. Foreign body aspiration in children. The diagnostic value of signs, symptoms and pre-operative examination. *Clin Otolaryngol Allied Sci*. 1993;18(1):55-7.
- Karakoç F, Karadağ B, Akbenlioğlu C, Ersu R, Yildizeli B, Yüksel M, et al. Foreign body aspiration: what is the outcome? *Pediatr Pulmonol*. 2002;34(1):30-6.
- Lea E, Nawaf H, Yoav T, Elvin S, Ze'ev Z, Amir K. Diagnostic evaluation of foreign body aspiration in children: a prospective study. *J Pediatr Surg*. 2005;40(7):1122-7. Erratum in: *J Pediatr Surg*. 2005;40(11):1815.
- Svedström E, Puhakka H, Kero P. How accurate is chest radiography in the diagnosis of tracheobronchial foreign bodies in children? *Pediatr Radiol*. 1989;19(8):520-2.

25. Cataneo AJ, Reibscheid SM, Ruiz Júnior RL, Ferrari GF. Foreign body in the tracheobronchial tree. *Clin Pediatr (Phila)*. 1997;36(12):701-6.
26. Midulla F, Guidi R, Barbato A, Capocaccia P, Forenza N, Marseglia G, et al. Foreign body aspiration in children. *Pediatr Int*. 2005;47(6):663-8.
27. Kim IG, Brummitt WM, Humphry A, Siomra SW, Wallace WB. Foreign body in the airway: a review of 202 cases. *Laryngoscope*. 1973;83(3):347-54.
28. Black RE, Choi KJ, Syme WC, Johnson DG, Matlak ME. Bronchoscopic removal of aspirated foreign bodies in children. *Am J Surg*. 1984;148(6):778-81.
29. Pinto A, Scaglione M, Pinto F, Guidi G, Pepe M, Del Prato B, et al. Tracheobronchial aspiration of foreign bodies: current indications for emergency plain chest radiography. *Radiol Med (Torino)*. 2006;111(4):497-506.
30. Blazer S, Naveh Y, Friedman A. Foreign body in the airway. A review of 200 cases. *Am J Dis Child*. 1980;134(1):68-71.