

## Cisto broncogênico com abordagem videotoracoscópica\*

NELSON PERELMAN ROSENBERG<sup>1</sup>, CELSO SCHULER<sup>2</sup>, FERNANDO DELGIOVO<sup>2</sup>, JOSÉ AUGUSTO FERREIRA BITTENCOURT<sup>2</sup>

Cistos broncogênicos são a causa mais comum de massa mediastinal cística e o tratamento preconizado compreende a ressecção completa da lesão. Os autores relatam um caso de cisto broncogênico com tratamento efetivo por cirurgia torácica videoassistida (CTVA). Enfatizam os benefícios da CTVA no manejo dessa patologia em relação à toracotomia convencional.

(*J Pneumol* 2002;28(6):339-41)

### *Bronchogenic cyst with videothoracoscopic approach*

*Bronchogenic cysts are the most common cause of mediastinal cystic mass and surgical resection is the treatment of choice. The authors report a case of bronchogenic cyst with successful treatment by video-assisted thoracic surgery (VATS). They emphasize the benefits of VATS in the management of this pathology and compare this technique to conventional thoracotomy.*

*Descritores* – Cisto broncogênico. Pulmão.

*Key words* – Bronchogenic cyst. Lung.

*Siglas e abreviaturas utilizadas neste trabalho*

CTVA – Cirurgia torácica videoassistida

### INTRODUÇÃO

Cistos broncogênicos são originários de um defeito na embriogênese da árvore brônquica primitiva durante a terceira semana de gestação. Caso ocorram precocemente, essas malformações tendem a localizar-se no mediastino e, quando mais tardiamente, localizam-se em parênquima pulmonar. A maior parte dos cistos tem relação anatômica com a árvore traqueobrônquica ou esôfago. São esféricos, uniloculares, contendo material caseoso e com epitélio colunar ciliado. A maioria dos casos é assintomática; entretanto, a indicação cirúrgica deve ser realizada no momento do diagnóstico devido à alta incidência de complicações<sup>(1)</sup>. A abordagem usual é por toracotomia convencional com excisão completa do cisto<sup>(1-3)</sup>. Apre-

sentamos, a seguir, um caso de cisto broncogênico em uma paciente não pediátrica com tratamento videotoracoscópico.

### RELATO DO CASO

Paciente feminina de 15 anos, mulata, estudante, natural e procedente de Porto Alegre/RS, previamente hígida, apresentou dor torácica retroesternal de forte intensidade e início súbito, com alívio parcial da dor após medicação analgésica. Persistiu com dor com aumento gradativo de intensidade e caráter ventilatório-dependente, buscando auxílio após três dias de evolução na emergência do HNSC. Nesse momento, odinofagia a sólidos associou-se ao quadro. Radiografia de tórax na internação evidenciou massa mediastinal posterior à direita junto ao hilo pulmonar (Figuras 1 e 2). Exames laboratoriais, normais. A paciente evoluiu com alívio parcial da dor após a administração de analgésicos e ausência de febre ou dispnéia. O exame físico era normal. Após quatro dias de internação na emergência, foi realizada avaliação pelo Serviço de Cirurgia Torácica, que encontrou paciente com alívio espontâneo da dor e da odinofagia havia um dia. Persistência do exame físico normal e exames laboratoriais normais.

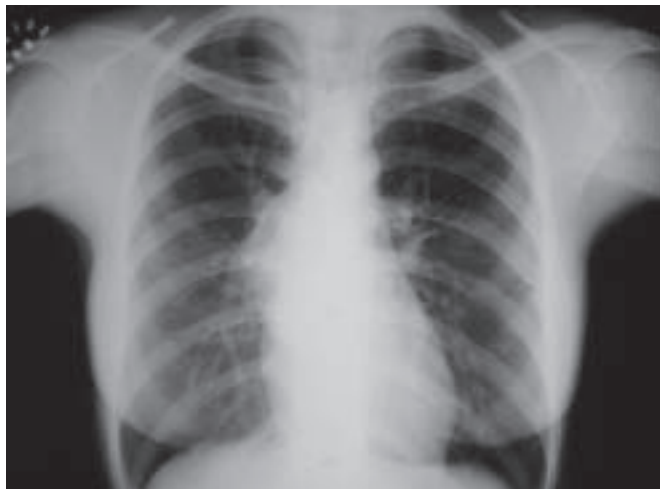\* Trabalho realizado no Serviço de Cirurgia Torácica do Hospital Nossa Senhora da Conceição (HNSC) – Porto Alegre, RS.

1. Chefe do Serviço de Cirurgia Torácica. Mestre em Cirurgia Torácica pela PUC/RJ.

2. Médico Residente.

Endereço para correspondência – José Augusto Ferreira Bittencourt, Rua Coronel Corte Real, 405/04 – 90630-080 – Porto Alegre, RS. Tel.: (51) 3023-2194; fax: (51) 3341-4951; e-mail: zeca@ffccmpa.tche.br

Recebido para publicação em 17/5/02. Aprovado, após revisão, em 21/5/02.

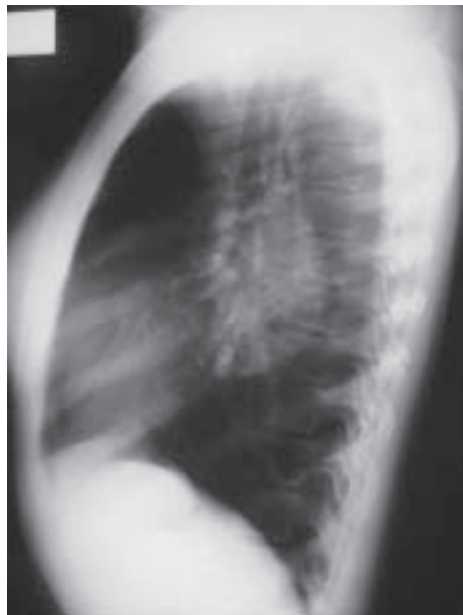


**Figura 1** – Radiografia de tórax demonstrando massa mediastinal à direita

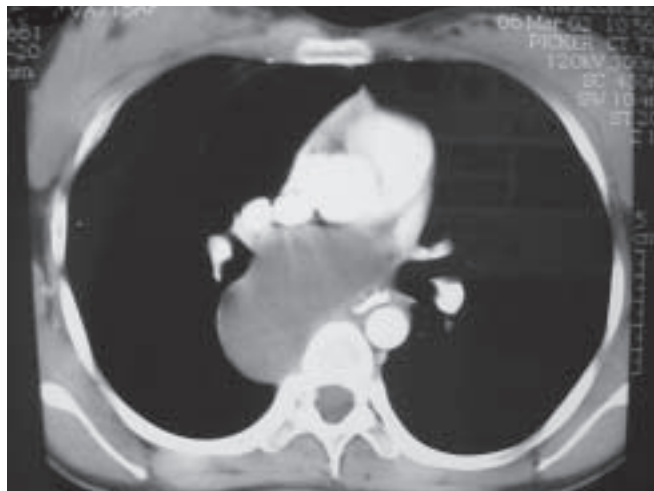
Solicitada tomografia computadorizada do tórax, a qual demonstrou a presença de lesão cística mediastinal pós-tero-inferior direita com conteúdo líquido medindo cerca de 8cm, estendendo-se desde a região subcarenal direita até a região retrocardíaca mediana junto ao átrio esquerdo, compatível com cisto mediastinal, tendo como hipótese cisto broncogênico ou de duplicação esofágica (Figura 3). A paciente foi, então, conduzida ao bloco cirúrgico para a realização de exérese de cisto broncogênico por videotoracoscopia. Foram realizados três portais de entrada, sendo o primeiro de 10mm no oitavo espaço intercostal na linha axilar posterior para a câmera, outro portal de 10mm no sexto espaço intercostal na linha axilar anterior e um terceiro de 5mm posterior à linha axilar posterior entre a escápula e a coluna vertebral para a manipulação de pinças.

Foi visualizado o cisto, que se estendia abaixo da carena até o nível da veia pulmonar inferior. Iniciada a dissecação das paredes laterais aderidas ao parênquima pulmonar, dissecada a borda superior do cisto aderida à veia ázigos e realizada a dissecação da parede posterior junto à veia pulmonar inferior. Aspirada a secreção de dentro do cisto para facilitar a dissecação e diminuição de seu volume. Ressecadas as paredes laterais anterior e superior, seguindo-se a cuidadosa ressecção da parede posterior do cisto, a qual encontrava-se muita aderida à veia pulmonar inferior. Após ressecção completa do cisto, efetuou-se a retirada da peça cirúrgica através do segundo portal, sem a necessidade de ampliação da incisão torácica. Posicionado dreno de tórax nº 30, este retirado 24h após a cirurgia, com expansão total do pulmão. O tempo cirúrgico total foi de duas horas.

Paciente evoluiu satisfatoriamente após procedimento cirúrgico, tendo alta no quinto dia pós-operatório em ex-



**Figura 2**  
Radiografia de tórax demonstrando topografia em mediastino posterior de massa mediastinal



**Figura 3** – Tomografia computadorizada de tórax demonstrando lesão cística em mediastino posterior medindo aproximadamente 8cm no maior diâmetro

celentes condições clínicas. A análise anatomopatológica confirmou a hipótese de cisto broncogênico com medidas de 4,5 x 2,0 x 6,0cm.

## DISCUSSÃO

Cistos broncogênicos mediastinais representam a malformação mais comum como causa de massa mediastinal<sup>(3)</sup>. Uma vez diagnosticados, está indicada a ressecção cirúrgica na presença ou ausência de sintomas<sup>(1,3,4)</sup>.

A abordagem tradicional é a toracotomia convencional. Com o advento da CTVA, a remoção do cisto tem sido realizada sem mortalidade e com morbidade mínima. A CTVA proporciona melhor recuperação pós-operatória com menor índice de complicações, menor dor pós-operatória e redução do tempo de internação hospitalar<sup>(3-7)</sup>.

O tratamento do cisto broncogênico por cirurgia minimamente invasiva demonstrou-se um procedimento de simples realização e com possibilidade de ressecção completa, mesmo na vigência de grandes cistos, a exemplo do caso descrito. A paciente apresentou excelente recuperação pós-operatória, plenamente justificada pela abordagem por CTVA. A literatura, ainda que escassa sobre o assunto, demonstra claramente os benefícios dessa forma de tratamento para a patologia descrita. A opinião dos autores está de acordo com a literatura, segundo a qual deve ser realizada CTVA para o tratamento de cisto broncogênico em pacientes não pediátricos.

## REFERÊNCIAS

1. Duranceau ACH, Deslauriers J. Foregut cysts in the mediastinum in adults. In: Shields TW, editor. General thoracic surgery. 5<sup>th</sup> ed. Philadelphia: Lippincott Williams & Wilkins, 2000;2401-9.
2. Lin JC, Halzerigg SR, Landreneau RJ. Video-assisted thoracic surgery for diseases within the mediastinum. *Surg Clin North Am* 2000;80:1511-33.
3. Cho DG, Kwack MS. Video-assisted thoracoscopy closure of the delayed bronchial rupture after thoracoscopic resection of mediastinal bronchogenic cyst. *Chest* 1999;115:257-9.
4. Fujita K, Murata T. Video-assisted thoracoscopy surgery for an intrapulmonary bronchogenic cyst: a case report. *Kyobu Geka* 2000;53(Suppl 8):694-7.
5. Umemori Y, Kotani K, Makihara S, Aoe K. A case report of a mediastinal bronchogenic cyst with back pain. *Kyobu Geka* 2000;53:236-8.
6. Kanemitsu Y, Nakayama H, Asamura H, Kondo H, Tsuchiya R, Naruke T. Clinical features and management of bronchogenic cysts: report of 17 cases. *Surg Today* 1999;29:1201-5.
7. Martinod E, Pons F, Azorin J, Mourox J, Dahan M, Faillon J, et al. Thoracoscopic excision of mediastinal bronchogenic cysts: results in 20 cases. *Ann Thorac Surg* 2000;69:1525-8.