

Carcinoma mucoepidermóide*

CRISTIANO FEIJÓ ANDRADE¹, SPENCER MARCANTÔNIO CAMARGO²,
PAULO FRANCISCO GUERREIRO CARDOSO³, JOSÉ CARLOS FELICETTI⁴

O carcinoma mucoepidermóide é uma neoplasia infreqüente da árvore traqueobrônquica e de etiologia ainda indeterminada. Sua localização endobrônquica preferencial freqüentemente causa sintomas respiratórios obstrutivos e pneumopatias de resolução lenta. Normalmente, são tumores de crescimento lento, mas que podem apresentar comportamento agressivo, com invasão local e metástases para linfonodos, dependendo das suas características histopatológicas. O tratamento de eleição é o cirúrgico, com ressecção completa, seja através de lobectomia ou broncotomia e broncoplastia. O prognóstico dependerá do grau de diferenciação celular desses tumores. Relata-se um caso dessa rara neoplasia descrevendo suas características clínicas, radiológicas e o tratamento cirúrgico. (*J Pneumol* 2002;28(6):342-4)

Mucoepidermoid carcinoma

Mucoepidermoid carcinoma is an uncommon neoplasm of the tracheobronchial tree, of unknown etiology. Its preferred endobronchial location often results in respiratory symptoms such as obstruction of the airways and lung diseases of slow recovery. They usually are slow growing tumors although they may present an aggressive behavior with local invasion and lymph node metastases depending on their histopathologic characteristics. The mainstay therapy is complete surgical resection either by means of lobectomy or by lung sparing procedures such as bronchotomy and bronchoplasty. Prognosis depends upon the degree of cellular differentiation of the tumors. The authors report a case of this rare neoplasia and describe the clinical and radiographic characteristics, and the surgical treatment.

Descritores – Carcinoma mucoepidermóide. Neoplasias pulmonares. Pneumonectomia.

Key words – Mucoepidermoid carcinoma. Lung neoplasms. Pneumectomy.

Sua etiologia ainda é indeterminada, mas supõe-se que esses tumores sejam originados das glândulas brônquicas⁽³⁾.

RELATO DO CASO

Paciente feminina, 16 anos, procurou serviço médico com queixas de tosse e escarro hemático havia cerca de um mês. O exame radiológico do tórax revelou a presença de lesão expansiva em hilo pulmonar esquerdo. Uma tomografia computadorizada de tórax revelou a presença

INTRODUÇÃO

O carcinoma mucoepidermóide é uma neoplasia infreqüente da árvore traqueobrônquica, representando cerca de 0,1% a 0,5% das neoplasias primárias do pulmão^(1,2).

* Trabalho realizado no Departamento de Cirurgia Torácica, Pavilhão Pereira Filho, Santa Casa de Misericórdia de Porto Alegre, Fundação Faculdade Federal de Ciências Médicas de Porto Alegre, RS.

1. Cirurgião Associado do Serviço de Cirurgia Torácica do Hospital da Criança Santo Antônio – Santa Casa de Porto Alegre. Mestre em Pneumologia, Universidade Federal do Rio Grande do Sul (UFRGS).
2. Cirurgião do Grupo de Transplante Pulmonar da Santa Casa de Porto Alegre. Mestrando da Pós-Graduação em Pneumologia, Universidade Federal do Rio Grande do Sul.
3. Professor Adjunto de Cirurgia Torácica, Departamento de Cirurgia, Fundação Faculdade Federal de Ciências Médicas de Porto Alegre.

Cirurgião Torácico do Pavilhão Pereira Filho, Santa Casa de Porto Alegre.

4. Professor Assistente de Cirurgia Torácica, Departamento de Cirurgia, Fundação Faculdade Federal de Ciências Médicas de Porto Alegre. Cirurgião Torácico do Pavilhão Pereira Filho, Santa Casa de Porto Alegre.

Endereço para correspondência – Paulo F. Guerreiro Cardoso, Pavilhão Pereira Filho, Santa Casa, Rua Prof. Annes Dias, 285, 1º andar – 90020-090 – Porto Alegre, RS. Tel./fax: (51) 3227-3909, 3228-2510; e-mail: cardoso@via-rs.net

Recebido para publicação em 4/4/02. Aprovado, após revisão, em 17/7/02.

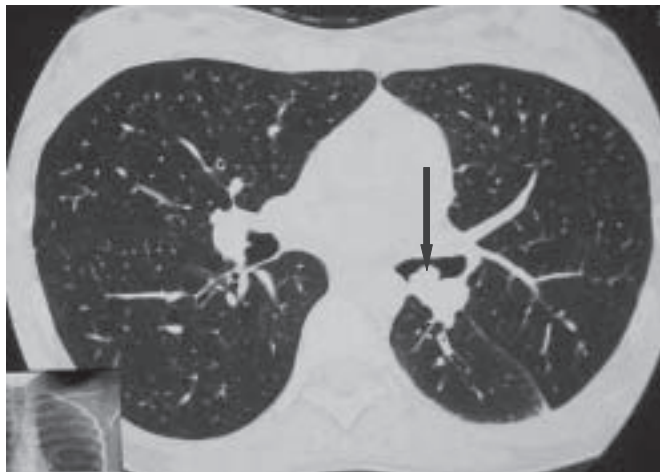


Figura 1 – Lesão endoluminal à esquerda (seta)

de lesão endobrônquica adjacente à carena secundária à esquerda (Figura 1). A paciente não relatava história prévia de infecções respiratórias. O exame físico revelou apenas a presença de sibilos localizados à esquerda. Fibrobroncoscopia evidenciou presença de lesão endobrônquica em brônquio principal esquerdo, com obstrução quase completa de sua luz impedindo a progressão do aparelho para brônquio de lobo inferior e superior. Uma biópsia realizada foi inconclusiva devido à dificuldade em obterem-se fragmentos adequados por causa da consistência endurecida da lesão.

Após investigação pré-operatória de rotina, a paciente foi submetida a toracotomia póstero-lateral esquerda com ressecção de terço distal de brônquio principal esquerdo e de carina interlobar, onde estava localizado o tumor. A ressecção do tumor foi realizada e a reconstrução da via aérea foi obtida através da confecção de uma neocarina com anastomose do brônquio principal esquerdo com os brônquios do lobo superior e pirâmide basal, uma vez que houve necessidade de adicionar-se a segmentectomia do segmento superior do lobo inferior esquerdo como abordagem táctica para a realização da anastomose (Figura 2).

O exame anatomopatológico revelou presença de células mucinosas e intermediárias com baixa atividade mitótica, sem evidência de necrose celular e com pleomorfismo nuclear. A lesão encontrava-se restrita à parede brônquica, compatível com tumor mucoepidermóide de baixo grau em brônquio principal esquerdo (Figura 3). A paciente evoluiu satisfatoriamente, os drenos de tórax foram retirados no 5º dia de pós-operatório, tendo obtido alta hospitalar na mesma data.

DISCUSSÃO

Os tumores mucoepidermóides são neoplasias raras, representando menos de 1% dos carcinomas brônquicos⁽⁴⁾.

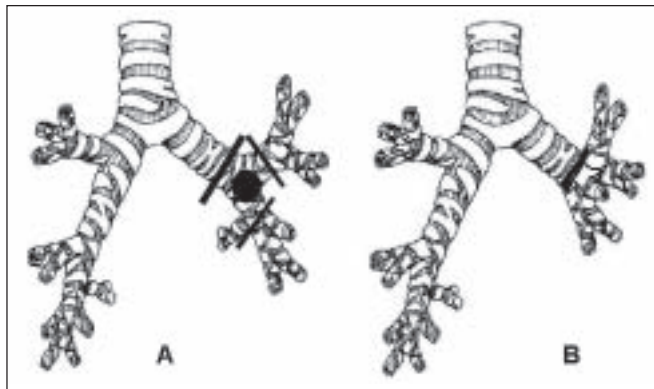


Figura 2 – A) Representação esquemática de tumor envolvendo a carena secundária; B) broncoplastia com neocarina.

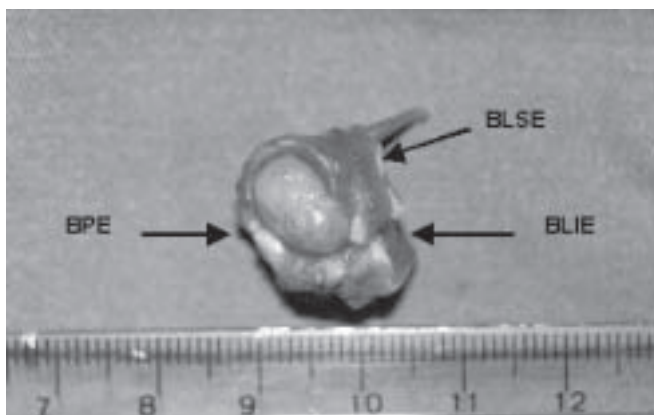


Figura 3 – Peça cirúrgica (vista proximal). BPE – Brônquio principal esquerdo; BLSE – Brônquio de lobo superior esquerdo; BLIE – Brônquio de lobo inferior esquerdo.

Normalmente, são tumores de crescimento lento, mas que podem apresentar comportamento agressivo, com invasão local e metástases para linfonodos, dependendo das suas características histopatológicas. São tumores intraluminais brônquicos, mais encontrados nos brônquios lobares e segmentares, com raras instâncias de localização pulmonar periférica. Seu pico de incidência situa-se em indivíduos com idade inferior a 30 anos, embora possa ocorrer dos quatro aos 78 anos de idade⁽³⁾.

De acordo com o grau de diferenciação celular, dividem-se em alto e baixo grau. O carcinoma mucoepidermóide de alto grau freqüentemente apresenta comprometimento de linfonodos mediastinais ou metástases a distância. O de baixo grau pode infiltrar localmente as paredes brônquicas, mas sem disseminação hematogênica⁽¹⁾. Esses tumores podem causar uma variada sintomatologia, a qual, na maioria das vezes, é inespecífica, oscilando desde a tosse seca ou produtiva, dispnéia e hemoptise. Devido ao seu componente obstrutivo freqüente, pode haver história prévia de sibilância e de pneumo-

nias de repetição. Não obstante, 9-28% dos pacientes podem ser assintomáticos⁽⁴⁾.

Os exames radiológicos revelam lesões centrais que aparecem como massas ou nódulos solitários, com ou sem pneumonias teleobstrutivas. Focos de calcificação podem ser encontrados em metade dos casos na tomografia computadorizada de tórax. Como o seu crescimento é preferencialmente endoluminal, a fibrobroncoscopia é diagnóstica na maioria dos casos⁽²⁾.

O tratamento dos carcinomas mucoepidermóides é essencialmente cirúrgico; os de baixo grau podem ser completamente removidos com ressecções econômicas e, mais comumente, através de lobectomias. O tipo da ressecção dependerá da localização do tumor⁽⁵⁾. A broncotomia com excisão local e reconstrução por broncoplastia, quando possível, tem excelentes resultados, com sobrevida em cinco anos de até 80%⁽⁴⁾. Já os carcinomas mucoepidermóides de alto grau devem ser tratados de forma similar aos carcinomas brônquicos, com margens amplas e dissecação linfonodal mediastinal. Nesses casos a sobrevida em cinco anos é de 31%⁽³⁾. O uso da quimioterapia e da radioterapia nos tumores de alto grau ainda é controverso, devido à pobre resposta desse tumor.

Em conclusão, esses tumores, embora raros, podem ser tratados satisfatoriamente através de ressecções econômicas, com ablação mínima de parênquima pulmonar, com bons resultados funcionais e oncológicos. Atualmente, a paciente encontra-se no 3º ano de acompanhamento pós-operatório sem evidência de recidiva tumoral ao exame endoscópico.

AGRADECIMENTOS

Os autores agradecem ao Dr. Geraldo Geyer (médico patologista), pela revisão da histopatologia deste caso.

REFERÊNCIAS

1. Vadasz P, Egervary M. Mucoepidermoid bronchial tumors: a review of 34 operated cases. *Eur J Cardiothorac Surg* 2000;17:566-9.
2. Kim TS, Lee KS, Han J. Mucoepidermoid carcinoma of the tracheo-bronchial tree: radiographic and CT findings in 12 patients. *Radiology* 1999;212:643-8.
3. Yousem AS, Hochholzer L. Mucoepidermoid tumors of the lung cancer 1987;60:1346-52.
4. Heitmiller RF, Mathisen DJ, Ferry JA, Mark EJ, Grillo HC. Mucoepidermoid lung tumors. *Ann Thorac Surg* 1989;47:394-9.
5. Chen F, Tatsumi A, Miyamoto Y. Successful treatment of mucoepidermoid carcinoma of the carina. *Ann Thorac Surg* 2001;71:366-8.