

Relato de Caso

Aspergilose pulmonar necrotizante crônica*

Chronic necrotizing pulmonary aspergillosis

Eduardo Felipe Barbosa Silva, Melânio de Paula Barbosa,
Marco Antônio Alves de Oliveira, Rosane Rodrigues Martins,
Jefferson Fontinele e Silva

Resumo

A aspergilose pulmonar necrotizante crônica é uma das formas de aspergilose pulmonar usualmente encontrada em pacientes com imunossupressão leve. Apresentamos o caso de uma paciente com queixas de tosse produtiva crônica, febre e astenia. Havia utilizado corticóides. A TC do tórax evidenciava consolidação com cavitação de permeio no lobo superior direito. A fibrobroncoscopia demonstrou secreção purulenta em árvore traqueobrônquica e lesão vegetante endobrônquica. Biópsias desta lesão e biópsia transbrônquica foram compatíveis com aspergilose. Diante do quadro clínico, radiológico e histopatológico, o diagnóstico de aspergilose pulmonar necrotizante crônica foi realizado. Tratada com itraconazol, a paciente apresentou boa evolução clínico-radiológica.

Descritores: Aspergilose; Pneumopatias fúngicas; Itraconazol.

Abstract

Chronic necrotizing pulmonary aspergillosis is one of the forms of pulmonary aspergillosis typically found in mildly immunocompromised patients. We report the case of a female patient with complaints of chronic productive cough, fever and asthenia. She reported previous corticosteroid use. A CT scan of the chest revealed consolidation with interposed cavitation in the right upper lobe. Fiberoptic bronchoscopy revealed purulent fluid within the tracheobronchial tree and an endobronchial exophytic lesion. The results of the biopsy of that lesion and the transbronchial biopsy were consistent with aspergillosis. Based on the clinical, radiological and histopathological findings, the patient was diagnosed with chronic necrotizing pulmonary aspergillosis. Treated with itraconazole, the patient presented a favorable clinical-radiological evolution.

Keywords: Aspergillosis; Lung diseases, fungal; Itraconazole.

Introdução

A aspergilose é uma doença causada por fungos filamentosos do gênero *Aspergillus*. Estes organismos podem ser facilmente encontrados no solo, na água e em diversos materiais orgânicos em decomposição. Existem aproximadamente 200 espécies de *Aspergillus*, porém somente uma minoria é patogênica ao ser humano, sendo *A. fumigatus*, *A. flavus* e *A. niger* os mais comuns. A aspergilose pulmonar pode apresentar-se de várias formas de acordo com a arquitetura do pulmão adjacente, da resposta imune do hospedeiro e do grau de inóculo inalado, sendo classificada em saprófita ou aspergiloma, aspergilose broncopulmonar alér-

gica, aspergilose pulmonar necrotizante crônica (APNC) ou semi-invasiva e aspergilose invasiva. Neste relato, descrevemos um caso de APNC com lesão endobrônquica associada.

Relato de caso

Mulher de 49 anos, doméstica, natural e procedente de Dianópolis (TO), onde reside em área rural. Apresentava história de tosse com expectoração purulenta que tinha se intensificado há quatro meses. Queixava-se também de febre não aferida e astenia. Tinha sido tratada para pneumonia em sua cidade de origem com antibioticoterapia inespecífica, porém sem

* Trabalho realizado no Hospital de Base do Distrito Federal, Brasília (DF) Brasil.

Endereço para correspondência: Eduardo Felipe Barbosa Silva. QRSW 07, Bloco B2, apto. 301, Sudoeste, CEP 70675-722, Brasília, DF, Brasil.

Tel 55 61 3325-4525. E-mail: efbstpt@sbpt.org.br

Apoio financeiro: Nenhum.

Recebido para publicação em 20/3/2008. Aprovado, após revisão, em 30/4/2008.

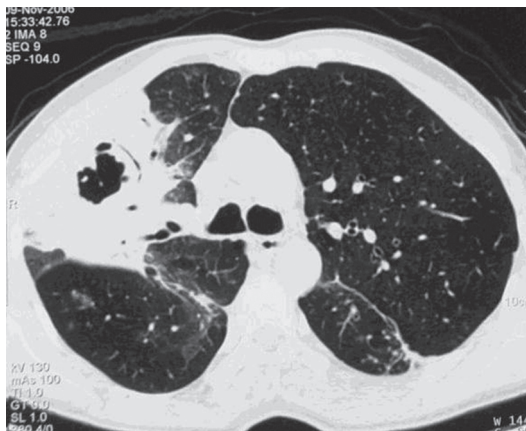

Figura 1 - TCAR, realizada em novembro de 2006, com corte no nível da carina, mostrando consolidação no lobo superior direito com cavitação de permeio.

melhora clínica. Relatava utilização de corticoterapia (prednisona), sem informar de modo preciso a razão, dose e período. Negava tabagismo, etilismo e desconhecia existência de doenças sistêmicas prévias. Ao exame físico, encontrava-se em regular estado geral, e a ausculta pulmonar revelava presença de estertores crepitantes, principalmente em terço superior e posterior do hemitórax direito. Uma TCAR de tórax, realizada em novembro de 2006, mostrava consolidação nos segmentos anterior e posterior do lobo superior direito com broncogramas aéreos e cavitação de permeio (Figura 1). Diante do quadro clínico-radiológico, foi submetida a uma fibrobroncoscopia diagnóstica, a qual demonstrou secreção purulenta em árvore traqueobrônquica, assim como presença de lesão vegetante de superfície irregular e de coloração amarelada obstruindo o lúmen do brônquio do lobo inferior esquerdo no segmento superior (Figura 2). Biópsias dessa lesão vegetante e biópsia transbrônquica no segmento posterior do brônquio do lobo superior direito demonstraram presença de hifas septadas com ramificação dicotômica de 45°, características de *Aspergillus* sp. Pesquisas diretas e culturas para bacilos álcool-ácido resistentes (Löwenstein-Jensen) e fungos (Sabouraud) do lavado e escovado brônquicos foram negativas. Também não foi observada a presença de células neoplásicas neste material. Hemograma, bioquímica e dosagem de imunoglobulinas foram normais. Sorologia para HIV foi negativa. Baseado nos achados clínicos, radiológicos e histopatológicos, foi feito o diagnóstico

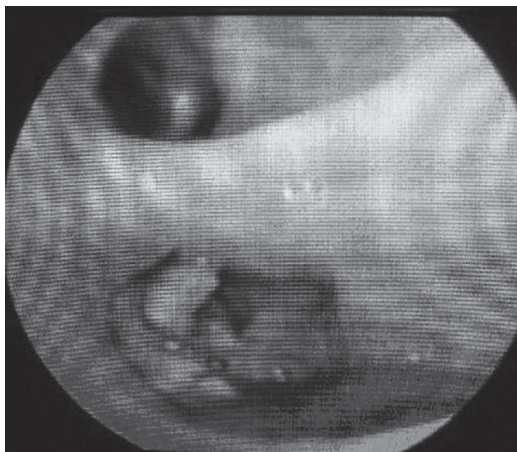


Figura 2 - Fibrobroncoscopia demonstrando lesão vegetante em segmento superior do lobo inferior esquerdo, cujo exame histopatológico foi compatível com aspergilose.

de APNC, e o tratamento foi iniciado com itraconazol na dosagem de 200 mg/dia, tendo ocorrido melhora clínica importante após doze meses de tratamento. A TCAR de controle, realizada em dezembro de 2007, mostrava regressão total da consolidação e da cavitação no lobo superior direito, permanecendo apenas bandas parenquimatosas residuais traduzindo cicatrizes parenquimatosas (Figura 3).

Discussão

A APNC ou aspergilose pulmonar semi-invasiva foi inicialmente descrita por Gefter et al. em 1981 e caracteriza-se por ser uma infecção subaguda, indolente e que leva a um processo destrutivo do pulmão.^(1,2) Seu modo de transmissão ocorre pela inalação de esporos de *Aspergillus* sp. (geralmente *A. fumigatus*), que após serem transportados pelo ar, oriundos de um reservatório inanimado, são depositados nos pulmões de um hospedeiro com redução local ou sistêmica da imunocompetência.⁽¹⁾ Diferentemente de outras formas, não há necessidade de uma cavidade pré-existente nos pulmões para a instalação da APNC, ocorrendo invasão fúngica local no parênquima pulmonar, não havendo invasão vascular e nem disseminação para outros órgãos.⁽¹⁾ Dentre as causas de redução da imunocompetência local encontram-se as doenças intersticiais pulmonares, ressecções pulmonares, sequelas de TB pulmonar, fibrose cística, pneumoconioses e

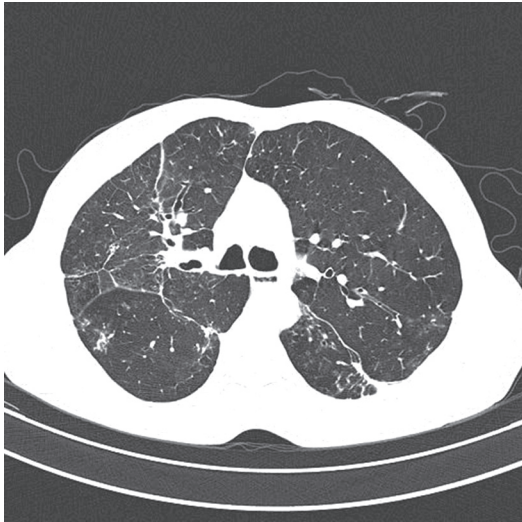

Figura 3 - TCAR, realizada como controle em dezembro de 2007, mostrando regressão total da consolidação com cavitação no lobo superior direito.

DPOC. Já entre as causas de redução da imunocompetência sistêmica, destacamos o uso de corticoterapia—mesmo em baixas doses—quimioterapia, radioterapia, etilismo, desnutrição e diabetes mellitus.⁽²⁻⁵⁾ Casos de APNC são descritos também em pacientes imunocompetentes.⁽⁶⁾

Esta doença acomete indivíduos de meia-idade e idosos. A grande maioria dos pacientes apresenta sintomas pulmonares ou sistêmicos precocemente, e esta sintomatologia tem duração que varia de um a seis meses. Dentre as queixas, estão sintomas inespecíficos como tosse, expectoração, dor torácica, febre e emagrecimento. Hemoptise e dispnéia, apesar de raros, podem ser relatados.^(2,3)

O quadro radiológico mais comum é caracterizado pela presença de consolidações segmentares uni- ou bilaterais, com ou sem presença de cavitação ou espessamento pleural adjacente. Tais lesões acometem preferencialmente os lobos superiores ou os segmentos superiores dos lobos inferiores. Micetomas são observados em metade dos casos. Estes achados tendem a progredir lentamente durante meses.⁽⁵⁾ Lesões endobrônquicas podem estar presentes na APNC.⁽⁵⁻⁸⁾

O diagnóstico da APNC é difícil, e não raramente ocorre atraso diagnóstico (média de três meses),⁽³⁾ contribuindo desta forma para aumentar a morbidade e mortalidade desta doença. A confirmação diagnóstica é feita através

da demonstração de invasão do tecido pulmonar por hifas septadas típicas de *Aspergillus* sp., associada à presença de culturas positivas destas amostras. Este material, em geral, é obtido através de biópsias transbrônquicas ou punções transtorácicas, apesar de haver relatos de baixo rendimento destes procedimentos. Metade dos diagnósticos não possui confirmação histopatológica, sendo realizados com base em achados clínico-radiológicos compatíveis, associados ao crescimento de *Aspergillus* sp. em cultura de escarro e/ou amostras broncoscópicas e/ou punções transtorácicas, além da exclusão de outras doenças, como TB, histoplasmose crônica e neoplasias, e resposta clínica a terapia antifúngica específica.^(1-4,9) A dosagem de anticorpos séricos (IgG) e teste cutâneo com antígenos para *Aspergillus* sp., apesar de não serem diagnósticos, podem auxiliar.⁽²⁾

No campo terapêutico, o antifúngico triazólico itraconazol é uma boa opção atualmente disponível devido a sua ótima eficácia, baixa toxicidade e facilidade de administração. Seu mecanismo de ação ocorre através da sua atuação sobre as enzimas do citocromo P450 dos fungos, bloqueando a desmetilação do lanosterol e a síntese do ergosterol, alterando desta forma a permeabilidade da membrana e, conseqüentemente, a viabilidade fúngica. Essa medicação possui uma melhor absorção e solubilização quando administrada com pH gástrico menor que 3, atingindo boas concentrações nos pulmões, fígado e ossos. Sua metabolização é feita no fígado, e é excretado pelas vias biliares. Dentre os principais efeitos colaterais estão a intolerância gastrointestinal, hepatotoxicidade e hipersensibilidade. Ocorre interação medicamentosa com rifampicina, isoniazida, carbamazepina, fenitoína e fenobarbital, que causam redução do nível sérico do antifúngico, assim como com ciclosporina, digoxina, warfarina, benzodiazepínicos, inibidores de protease e terfenadina, que elevam o seu próprio nível sérico. Devido a sua teratogenia, é proscrita para gestantes. O tempo de administração do itraconazol é incerto e depende da resposta clínica e radiológica, podendo ocorrer recaídas após a suspensão da medicação. O desoxicolato de anfotericina B e suas formulações lipídicas são indicados aos pacientes em que houve falha de tratamento com itraconazol e doença pulmonar difusa. Novas drogas, como caspofungina e

voriconazol, são reservadas para o tratamento de infecções graves ou não-responsivas a outros antifúngicos devido a seus custos. O tratamento cirúrgico pode ser considerado em pacientes com doença localizada e sem resposta clínico-radiológica aos antifúngicos, lembrando que o índice de complicações no pós-operatório é elevado.^(3,10)

Nossa paciente era de meia-idade e apresentava queixas de tosse produtiva crônica, febre e astenia. Seus achados radiológicos eram de consolidação com cavitação acometendo preferencialmente os lobos superiores, sendo este padrão o mais comumente encontrado de acordo com a literatura médica. Apesar de haver casos de APNC em indivíduos imunocompetentes, provavelmente o uso de corticóide pela paciente ocasionou um grau de imunossupressão predispondo-a a tal doença. Seu diagnóstico foi realizado através de amostras pulmonares colhidas por fibrobroncoscopia (biópsias endobrônquicas e transbrônquicas), mesmo havendo relatos do baixo rendimento destas. Evoluiu com boa resposta com a utilização de itraconazol, conforme a literatura. Finalizando, chamamos atenção para que, em pacientes com fatores predisponentes, quadro clínico-radiológico sugestivo e apresentando cultura positiva para *Aspergillus* sp. em amostras pulmonares, a hipótese de APNC deve ser aventada, fator este determinante para a redução da morbidade e

mortalidade desta doença, que ocorre em consequência de seu frequente atraso diagnóstico.

Referências

1. Geffer WB, Weingrad TR, Epstein DM, Ochs RH, Miller WT. "Semi-invasive" pulmonary aspergillosis: a new look at the spectrum of aspergillus infections of the lung. *Radiology*. 1981;140(2):313-21.
2. Soubani AO, Chandrasekar PH. The clinical spectrum of pulmonary aspergillosis. *Chest*. 2002;121(6):1988-99.
3. Saraceno JL, Phelps DT, Ferro TJ, Futerfas R, Schwartz DB. Chronic necrotizing pulmonary aspergillosis: approach to management. *Chest*. 1997;112(2):541-8.
4. Kato T, Usami I, Morita H, Goto M, Hosoda M, Nakamura A, et al. Chronic necrotizing pulmonary aspergillosis in pneumoconiosis: clinical and radiologic findings in 10 patients. *Chest*. 2002;121(1):118-27.
5. Franquet T, Müller NL, Giménez A, Guembe P, de La Torre J, Bagué S. Spectrum of pulmonary aspergillosis: histologic, clinical, and radiologic findings. *Radiographics*. 2001;21(4):825-37.
6. Kadakal F, Uysal MA, Ozgül MA, Elibol S, Urer N, Gürses A, et al. A case report of endobronchial semi-invasive aspergillosis. *Tuberk Toraks*. 2004;52(2):179-82.
7. Kim SY, Lee KS, Han J, Kim J, Kim TS, Choo SW, et al. Semiinvasive pulmonary aspergillosis: CT and pathologic findings in six patients. *AJR Am J Roentgenol*. 2000;174(3):795-8.
8. Dar KA, Shah NN, Bhargava R, Ahmed Z, Pandey DK, Dar NH, et al. Endobronchial Aspergilloma in a 30 year old man. *J Bronchol*. 2007;14(3):207-9.
9. Wallace JM. The Role of Bronchoscopy in Pulmonary Mycoses: Part 2: Aspergillus Species and Other Phagocyte Opportunists. *J Bronchol*. 2001;8(3):213-21.
10. Martinez R. An update on the use of antifungal agents. *J Bras Pneumol*. 2006;32(5):449-60.

Sobre os autores

Eduardo Felipe Barbosa Silva

Médico Assistente. Unidade de Broncoesofagologia, Hospital de Base do Distrito Federal, Brasília (DF) Brasil.

Melânio de Paula Barbosa

Médico Assistente. Unidade de Pneumologia, Hospital de Base do Distrito Federal, Brasília (DF) Brasil.

Marco Antônio Alves de Oliveira

Médico Assistente. Unidade de Broncoesofagologia, Hospital de Base do Distrito Federal, Brasília (DF) Brasil.

Rosane Rodrigues Martins

Médica Radiologista. Hospital das Forças Armadas, Brasília (DF) Brasil.

Jefferson Fontinele e Silva

Médico Residente. Unidade de Pneumologia, Hospital de Base do Distrito Federal, Brasília (DF) Brasil.