

Broncoaspiração de carvão ativado

Activated charcoal bronchial aspiration

Bruna Quaranta Lobão Bairral, Makoto Saito, Nelson Morrone

Ao Editor:

Uma paciente do sexo feminino, 20 anos de idade, com duas tentativas anteriores de suicídio, foi admitida uma hora após a ingestão de uma quantidade desconhecida de “chumbinho”. A paciente estava agitada, com sudorese e sialorreia. Seus dados vitais eram normais, com roncocal difusos e miose. Foi medicada com atropina e 50 g de carvão ativado (CA) administrados em 400 mL de manitol por sonda gástrica com posicionamento gástrico confirmado por ausculta. Algumas horas após, a paciente vomitou e evoluiu com rebaixamento do nível de consciência e respiração agônica. Foi submetida à broncoscopia, obtendo-se abundante quantidade de material enegrecido misturado com restos alimentares. Foi instalada respiração mecânica; a radiografia de tórax foi normal. Evoluiu com hipotensão refratária a volume, sendo introduzida noradrenalina, com resposta satisfatória. No segundo dia, tornou-se febril; na radiografia do tórax, foi identificada opacificação alveolar bilateral (Figura 1A); a relação $\text{PaO}_2/\text{FiO}_2$ era menor que 200, sendo instalada pressão expiratória final positiva e FiO_2 de 100%. Nos dias subsequentes, nas manobras de fisioterapia respiratória, havia eliminação de material enegrecido. Para tratar prováveis pneumonias diagnosticadas na evolução, foram utilizados sucessivamente vários esquemas antibióticos. No 12º dia de internação, foi realizada traqueostomia; a paciente evoluiu com insuficiência renal aguda, com necessidade de hemodiálise. A radiografia do tórax no 17º dia mostrou aspecto compatível com SARA (Figura 1B). A TC de tórax (Figura 1C) no 30º dia revelou volumoso derrame pleural esquerdo e padrão intersticial difuso, irregular, com áreas em vidro fosco alternadas com áreas de hiperinsuflação; não havia desarranjo estrutural.

A evolução foi lenta; na retirada da traqueostomia, a fibronasolaringoscopia não revelou alterações. A paciente recebeu alta no 78º dia, sendo prescritos diazepam e fluoxetina; a radiografia do tórax não revelava alterações parenquimatosas (Figura 1D). Na avaliação em seis meses após a alta, não havia queixas

respiratórias, e a TC de tórax (Figura 1E) revelou assimetria torácica, com maior insuflação à esquerda; padrão assimétrico difuso e bilateral pouco expressivo, com áreas em vidro fosco alternadas com áreas de hipertransparência; estrias perpendiculares à superfície pleural com aspecto cicatricial nos lobos superior e médio; e árvore em brotamento em poucas áreas. Não houve colaboração na espirometria; o pico de fluxo era normal (380 L/min).

A ingestão de “chumbinho” é o segundo método mais utilizado em tentativas de suicídio no Brasil.⁽¹⁾ É um produto clandestino e usualmente contém carbamato, sendo utilizado como raticida e na agricultura; age como organofosforado, inibindo a colinesterase e a acetilcolinesterase e, portanto, a hidrólise da acetilcolina. A atropina é utilizada no tratamento, aliada à administração de CA, para reduzir a absorção do chumbinho, em dose única ou múltipla.

O CA é usado no tratamento de intoxicações exógenas agudas. As complicações são raras, e há dúvidas se as alterações pulmonares são causadas pelo CA, por vômitos ou por síndrome respiratória aguda.

Na paciente, complicações bacterianas foram indiscutíveis na evolução; o evento inicial, um dia após o resultado de radiografia normal, pode ter sido determinado por edema pulmonar por aumento de capilaridade pelo CA,⁽²⁾ por ácido clorídrico ou, remotamente, por pneumonia; a obstrução brônquica por restos alimentares pode ser excluída pela extensão das opacidades e ausência de retração pulmonar. A aspiração do CA por dias confirma a depuração lenta. O aspecto tomográfico após seis meses refletiu obstrução bronquiolar, que é descrita em aspiração do CA.

Experimentalmente,⁽³⁾ foram constatadas, em 2-4 semanas, partículas dispersas ao acaso na luz e na submucosa de bronquíolos e ductos alveolares; havia reação bronquiolar com inflamação inespecífica moderada e injúria epitelial, além de edema vascular e no interstício. Após 12-20 semanas, nos bronquíolos com CA, havia exclusão epitelial e substituição por células

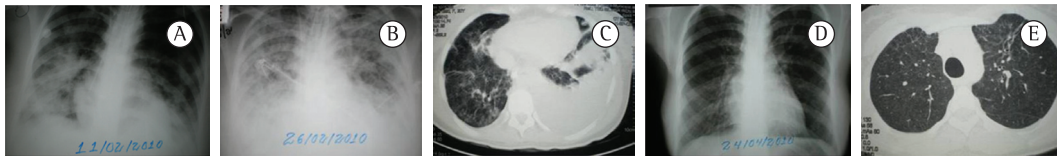


Figura 1 - Em A, radiografia de tórax no 2º dia de internação, revelando opacidade alveolar nas bases. Em B, radiografia de tórax no 17º dia de internação, com aspecto compatível com SARA. Em C, TC de tórax no 30º dia de internação, revelando derrame pleural. Em D, radiografia de tórax na alta, sem alterações significativas. Em E, TC de tórax seis meses após a alta revelando aspecto de árvore em brotamento.

cúbicas; na submucosa havia tecido de granulação, infiltração progressiva por células inflamatórias, fibroblastos e tecido fibrótico, com diferentes graus de obstrução bronquiolar, bem como áreas difusas de atelectasia e espessamento alveolar; nos locais sem CA não havia nenhuma alteração.

Granulomas⁽⁴⁾ e bronquiolite⁽⁵⁾ foram constatados anos após a administração de CA. Um quadro compatível com dano alveolar difuso foi constatado em uma paciente que faleceu no 19º dia após a ingestão de CA (espaços alveolares, fibrose intersticial difusa com CA no interstício, proliferação de pneumócitos tipo II).⁽⁶⁾

Uma massa no lobo inferior direito foi constatada em um paciente com a introdução de CA no brônquio fonte direito, simulando neoplasia; no exame anatomopatológico, foi verificada uma massa negra com 7 × 7 × 4 cm e com pequenos gânglios satélites; na histologia, havia infiltrado por material carbonáceo, com inflamação granulomatosa ao redor; os gânglios continham também material carbonáceo.⁽²⁾

Podemos concluir, portanto, que o CA não é um pó inerte, pois pode determinar reação pulmonar aguda, causando insuficiência respiratória aguda e lesões anatomopatológicas que se acentuam com o tempo, sendo particularmente notável que estas só ocorram onde há depósito do CA e que as áreas não atingidas pelo CA sejam normais.

Bruna Quaranta Lobão Bairral
Residente de Clínica Médica,
Hospital do Servidor Público
Municipal de São Paulo,
São Paulo (SP) Brasil

Makoto Saito
Médico,
Hospital do Servidor Público
Municipal de São Paulo,
São Paulo (SP) Brasil

Nelson Morrone
Médico Colaborador,
Hospital do Servidor Público
Municipal de São Paulo,
São Paulo (SP) Brasil

Referências

1. Amaral DA. Intoxicações agudas- diagnóstico e tratamento. In: Higa EM, Atallah AN, editors. Guia de Medicina de Urgência. São Paulo: Manole; 2004. p. 143-78.
2. Arnold TC, Willis BH, Xiao F, Conrad SA, Carden DL. Aspiration of activated charcoal elicits an increase in lung microvascular permeability. *J Toxicol Clin Toxicol.* 1999;37(1):9-16. PMID:10078154.
3. Lee AG, Wagner FM, Chen MF, Serrick C, Giaid A, Shennib H. A novel charcoal-induced model of obliterative bronchiolitis-like lesions: implications of chronic nonspecific airway inflammation in the development of posttransplantation obliterative bronchiolitis. *J Thorac Cardiovasc Surg.* 1998;115(4):822-7. PMID:9576217.
4. Seder DB, Christman RA, Quinn MO, Knauff ME. A 45-year-old man with a lung mass and history of charcoal aspiration. *Respir Care.* 2006;51(11):1251-4. PMID:17067407.
5. Elliott CG, Colby TV, Kelly TM, Hicks HG. Charcoal lung. Bronchiolitis obliterans after aspiration of activated charcoal. *Chest.* 1989;96(3):672-4. <http://dx.doi.org/10.1378/chest.96.3.672>
6. Do SI, Park S, Ha H, Kim HJ. Fatal pulmonary complications associated with activated charcoal: An autopsy case. *Basic and Applied Pathology.* 2009;2(3):106-8