

Relato de Caso

Carcinoma de pequenas células na síndrome de Pancoast*

Small cell carcinoma in Pancoast syndrome

Jefferson Fontinele e Silva, Melânio de Paula Barbosa, Cláudio Luiz Viegas

Resumo

A síndrome de Pancoast consiste de sinais e sintomas decorrentes do acometimento do ápice pulmonar e estruturas adjacentes por um tumor. Na maioria das vezes, o processo causal é uma neoplasia. O carcinoma broncogênico é a principal neoplasia causadora da síndrome. Os subtipos histológicos mais encontrados são o adenocarcinoma e o carcinoma epidermoide. A ocorrência de carcinoma de pequenas células de pulmão como gênese da síndrome de Pancoast é rara, com poucos relatos na literatura. Descrevemos o caso de um doente com síndrome de Pancoast causado por um carcinoma de pequenas células de pulmão, discutindo aspectos referentes ao diagnóstico e à terapêutica.

Descritores: Síndrome de Pancoast; Carcinoma de pequenas células; Neoplasias pulmonares.

Abstract

Pancoast syndrome consists of signs and symptoms resulting from a tumor affecting the pulmonary apex and adjacent structures. The process is typically caused by a neoplasm. The majority of cases of Pancoast syndrome are caused by bronchogenic carcinoma. The most commonly found histologic subtypes are adenocarcinoma and epidermoid carcinoma. There have been very few reports of small cell lung carcinoma in the genesis of Pancoast syndrome. We describe the case of a patient with Pancoast syndrome caused by small cell lung carcinoma and discuss the aspects related to the diagnosis and treatment.

Keywords: Pancoast syndrome; Small cell lung carcinoma; Lung neoplasms.

Introdução

A síndrome de Pancoast é definida por um conjunto de sinais e sintomas secundários ao acometimento neoplásico do plexo braquial, pleura parietal, primeiro e segundo arcos costais e corpos vertebrais adjacentes, primeiro e segundo nervos torácicos, cadeia simpática paravertebral e gânglio estrelado, devido a tumor inserido no sulco superior do tórax, também denominado tumor de Pancoast. Clinicamente, expressa-se por dor em ombro e na face dorsal do braço ipsilateralmente acometido, dormência no cotovelo e antebraço, evoluindo com fraqueza e hipotrofia muscular, inclusive com atrofia de quarto e quinto quirodáctilos. A síndrome de Claude-Bernard-Horner (ou simplesmente Horner) pode fazer parte do cortejo da síndrome de Pancoast, onde há acometimento do gânglio estrelado, clinicamente manifestando-se por miose e ptose palpebral, enoftalmia e anidrose.⁽¹⁾ A maioria dos

pacientes com estes tumores possuem um carcinoma broncogênico de não-pequenas células, mais frequentemente o epidermoide e o adenocarcinoma.⁽²⁾ Causas menos comuns de tumor de sulco superior do tórax foram descritas, tais como outras neoplasias malignas primárias do tórax, doenças malignas metastáticas e patologias benignas.⁽³⁻⁶⁾ A apresentação de um carcinoma de pequenas células de pulmão como um tumor de Pancoast é rara.⁽¹⁾

O caso a seguir apresenta um paciente com síndrome de Pancoast devido a carcinoma de pequenas células de pulmão.

Relato de caso

Homem branco de 74 anos, pintor, hipertenso, com insuficiência vascular periférica de membros inferiores, tabagista durante 54 anos

* Trabalho realizado no Hospital de Base do Distrito Federal, Brasília (DF) Brasil.

Endereço para correspondência: Jefferson Fontinele e Silva. Quadra 2, Conjunto C15, Bloco C, apto. 103, Edifício Santa Clara, CEP 73015-315, Sobradinho, DF, Brasil.

Tel 55 61 3325-4818. E-mail: jefejane@hotmail.com

Apoio financeiro: Nenhum.

Recebido para publicação em 6/2/2008. Aprovado, após revisão, em 20/6/2008.

(uma carteira de cigarros por dia). Há dois meses iniciou quadro de dor em hemitórax direito, ventilatório-dependente, tipo pontada, associada à tosse produtiva serosa e dispneia aos grandes esforços. Ao exame físico na internação mostrava apenas redução universal do murmúrio vesicular, além de redução dos pulsos pediosos, sem déficits neurológicos. Não apresentava alterações no hemograma, nos testes bioquímicos do sangue e no exame urinário. Seu PPD foi não-reator e a pesquisa de bacilos álcool-ácido resistentes no escarro foi negativa. Exames de imagem do tórax (Figuras 1 e 2) evidenciavam massa de limites regulares no sulco superior direito do tórax, com acometimento de vértebras e costelas adjacentes. A cintilografia de corpo inteiro com gálio e a tomografia de crânio foram normais. Foi submetido a uma punção e biópsia transtorácica, cujo estudo histopatológico mostrou tratar-se de um carcinoma de pequenas células de pulmão (Figura 3). Evoluiu durante a internação com parestesia em região axilar direita e piora da dor torácica, agora mais intensa sobre a escápula direita. Mesmo apresentando doença localmente avançada, devido às comorbidades, foi submetido apenas ao tratamento radioterápico, com dose única de 50 Gy. Apresentou remissão completa dos sinais e sintomas neurológicos duas semanas após a radioterapia, recebendo alta. Foi encaminhado para tratamento paliativo, vindo a ter progressão da doença seis meses após a alta, evoluindo ao óbito um mês depois.

Discussão

Embora a maioria dos tumores de Pancoast seja causada por carcinomas broncogênicos, estes se apresentam com tumores de sulco superior em somente 5% dos casos.⁽¹⁾ Por suas características biológicas, o carcinoma de pequenas células de pulmão é pouco encontrado na literatura como causa de tumor de Pancoast.^(1,2,7) Apenas 4,5% dos carcinomas de pequenas células se apresentam como tumor de sulco superior e pouco mais de 1% manifestam a síndrome de Horner.⁽⁷⁾

Nós relatamos um caso de um doente com sintomas típicos da síndrome de Pancoast, com envolvimento do plexo braquial e erosão costal e vertebral mas sem a síndrome de Horner. O tempo do diagnóstico desses tipos de tumores pode ser às vezes demorado, visto que comu-

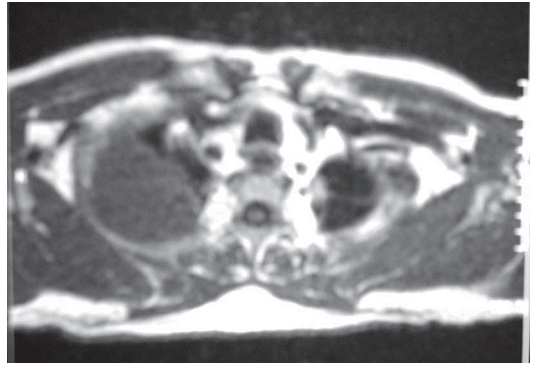


Figura 1 - Tumor de Pancoast. Ressonância magnética de tórax em corte transversal, exibindo o acometimento costal, com importante erosão óssea.

mente há confusão diagnóstica com a síndrome do ombro doloroso.⁽⁸⁾ Com relação ao nosso paciente, o tempo entre o início dos sintomas e o diagnóstico foi relativamente curto; porém, outros fatores foram determinantes no desfecho da doença, como será visto adiante.

Foi iniciada uma investigação da massa pulmonar, com tomografia e ressonância magnética de tórax. Mesmo com a evolução das técnicas em aquisição de imagens em tomografia computadorizada, com melhor abordagem na detecção e avaliação do crescimento tumoral, bem como na extensão da infiltração da parede torácica e envolvimento mediastinal,⁽⁹⁾ a ressonância magnética de tórax continua sendo o melhor

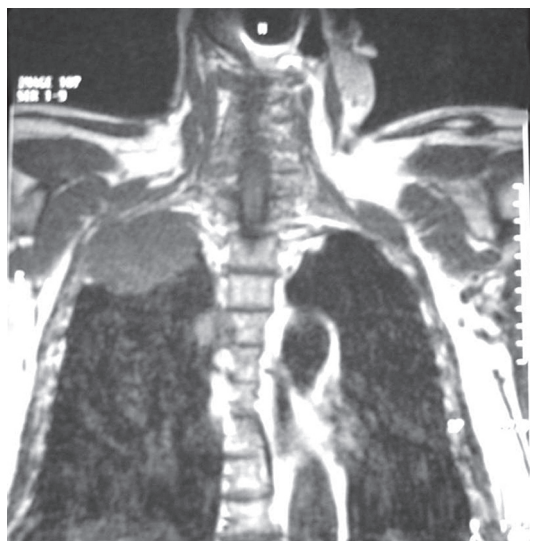


Figura 2 - Tumor de Pancoast. Ressonância magnética de tórax em corte coronal, exibindo o acometimento costal, com importante erosão óssea.

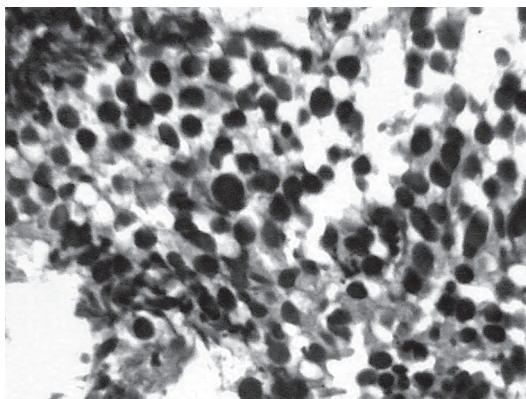


Figura 3 - Exame histológico do material obtido por biópsia aspirativa, mostrando as células neoplásicas com núcleos pequenos (H&E; grande aumento).

exame para a avaliação dos tumores do sulco superior.⁽¹⁰⁻¹²⁾ A ressonância magnética de tórax fornece as mesmas informações da tomografia, com incremento na avaliação do acometimento do sistema nervoso central.⁽¹⁰⁾

A broncoscopia apresenta baixo rendimento para a realização da biópsia, devido à localização anatômica da massa tumoral.⁽²⁾ O procedimento diagnóstico de escolha para aquisição do material é a biópsia aspirativa transtorácica guiada por imagem, com baixo índice de complicações.^(1,2,8) A videotoroscopia deve ser reservada quando há falha na obtenção de material pela biópsia aspirativa, dando também mais informações sobre o estadiamento.⁽⁸⁾ Realizamos biópsia e aspirado da lesão, e ambos foram coincidentes no exame histopatológico com carcinoma de pequenas células de pulmão. Devido à sua raridade, os espécimes foram revisados, inclusive com o uso de corantes específicos para tumores de pequenas células (Figura 3) antes da liberação do resultado final. O diagnóstico histológico é atualmente imperativo para o início do tratamento, reservando-se a radioterapia de urgência como conduta excepcional para casos sem o diagnóstico.^(12,13)

O tratamento padrão para carcinoma de pequenas células de pulmão é a quimioterapia, baseada na combinação de um derivado da platina com o irinotecano, com ou sem tratamento radioterápico local associado.^(12,13) A radioterapia seria indicada em conjunto com a quimioterapia nos casos de melhor prognóstico, realizada em torno de 30 dias após o início da

quimioterapia.⁽¹⁴⁾ O procedimento radioterápico isolado mostra-se efetivo, com boa taxa de alívio dos sintomas, principalmente nos tumores apicais.⁽¹⁵⁾ Devido às comorbidades do paciente, foi indicada inicialmente radioterapia isolada local, com boa resposta dos sintomas neurológicos. O carcinoma de pequenas células de pulmão é uma neoplasia de progressão rápida, com média de sobrevida para pacientes não tratados de dois a quatro meses após o diagnóstico.⁽¹⁴⁾ O paciente apresentou progressão da doença, vindo a falecer sete meses depois de sua alta hospitalar, o que é consistente com este tipo de neoplasia.⁽⁷⁾ Atualmente, há orientação em considerar-se a quimioterapia mesmo em pacientes idosos, com pobre prognóstico ou comorbidades significativas.⁽¹²⁾ Talvez se o paciente tivesse realizado o tratamento padrão, ou seja, a quimioterapia, poderia ter apresentado uma sobrevida maior.

Em resumo, nós apresentamos um doente com tumor de Pancoast, com síndrome de Pancoast e sem síndrome de Horner, cujo diagnóstico histopatológico mostrou tratar-se de um carcinoma de pequenas células de pulmão. Embora rara, essa neoplasia deve ser sempre lembrada quando do diagnóstico diferencial de tumores de sulco superior.

Referências

1. Arcasoy SM, Jett JR. Superior pulmonary sulcus tumors and Pancoast's syndrome. *N Engl J Med.* 1997;337(19):1370-6.
2. Archie VC, Thomas CR Jr. Superior sulcus tumors: a mini-review. *Oncologist.* 2004;9(5):550-5.
3. Doganova A, Moreira AL, Bona M, Moreira JS. Síndrome de Pancoast causada por linfoma. *J Pneumol.* 2000;26(3):145-8.
4. Montero C, Deben G, de la Torre M, Alvarez A, Vereá H. Pancoast syndrome and endobronchial tumor infiltration as the first manifestation of lymphoma [Article in Spanish]. *Arch Bronconeumol.* 2004;40(6):287-9.
5. Fibla JJ, Penagos JC, Leon C. Pseudo-pancoast syndrome caused by a solitary fibrous tumor of the pleura [Article in Spanish]. *Arch Bronconeumol.* 2004;40(5):244-5.
6. Silverman MS, MacLeod JP. Pancoast's syndrome due to staphylococcal pneumonia. *CMAJ.* 1990;142(4):343-5.
7. Johnson DH, Hainsworth JD, Greco FA. Pancoast's syndrome and small cell lung cancer. *Chest.* 1982;82(1):602-6.
8. Khosravi Shahi P. Pancoast's syndrome (superior pulmonary sulcus tumor): review of the literature [Article in Spanish]. *An Med Interna.* 2005;22(4):194-6.
9. Chaefer-Prokop C, Prokop M. New imaging techniques in the treatment guidelines for lung cancer. *Eur Respir J Suppl.* 2002;35:S71-S83.

10. Heelan RT, Demas BE, Caravelli JF, Martini N, Bains MS, McCormack PM, et al. Superior sulcus tumors: CT and MR imaging. *Radiology*. 1989;170(3 Pt 1):637-41.
11. Peces-Barba G. New applications of magnetic resonance imaging for the thorax [Article in Spanish]. *Arch Bronconeumol*. 2002;38(10):461-2.
12. Alberts WM; American College of Chest Physicians. Diagnosis and management of lung cancer executive summary: ACCP evidence-based clinical practice guidelines (2nd Edition). *Chest*. 2007;132(3 Suppl):S1-S19.
13. Shahian DM. Contemporary management of superior pulmonary sulcus (Pancoast) lung tumors. *Curr Opin Pulm Med*. 2003;9(4):327-31.
14. De Ruysscher D, Pijls-Johannesma M, Vansteenkiste J, Kester A, Rutten I, Lambin P. Systematic review and meta-analysis of randomised, controlled trials of the timing of chest radiotherapy in patients with limited-stage, small-cell lung cancer. *Ann Oncol*. 2006;17(4):543-52.
15. Komaki R, Roh J, Cox JD, Lopes da Conceicao A. Superior sulcus tumors: results of irradiation of 36 patients. *Cancer*. 1981;48(7):1563-8.

Sobre os autores

Jefferson Fontinele e Silva

Médico Residente em Pneumologia. Hospital de Base do Distrito Federal, Brasília (DF) Brasil.

Melânio de Paula Barbosa

Médico Preceptor da Unidade de Pneumologia. Hospital de Base do Distrito Federal, Brasília (DF) Brasil.

Cláudio Luiz Viegas

Médico Preceptor da Unidade de Pneumologia. Hospital de Base do Distrito Federal, Brasília (DF) Brasil.