



## Cistos pulmonares associados a nódulos calcificados

Edson Marchiori<sup>1,a</sup>, Bruno Hochhegger<sup>2,b</sup>, Gláucia Zanetti<sup>1,c</sup>

Mulher, 57 anos, com história de tosse há dois meses, acompanhada de secura na boca. A TC de tórax mostrou múltiplos cistos e nódulos pulmonares calcificados (Figura 1). A paciente apresentava associação de dois padrões básicos na TC: múltiplos cistos pulmonares e nódulos pulmonares calcificados. O diagnóstico diferencial de cistos pulmonares difusos é extenso, incluindo doenças neoplásicas, inflamatórias e infecciosas. As principais causas são linfangioliomatose, histiocitose de células de Langerhans (HCL), síndrome de Birt-Hogg-Dubé, pneumonia por *Pneumocystis jirovecii* e pneumonia intersticial linfocítica (PIL). Nódulos pulmonares múltiplos podem ter inúmeras etiologias. Contudo, quando essas lesões apresentam calcificações, as possibilidades diagnósticas reduzem-se de forma considerável. Metástases calcificadas, amiloidose, granulomas hialinizantes, hemangioendotelioma epitelióide, nódulos reumatoides e condromas múltiplos podem ser listados como as principais causas. Além disso, calcificações residuais de doenças granulomatosas, especialmente de tuberculose, podem também apresentar esse padrão.<sup>(1-3)</sup>

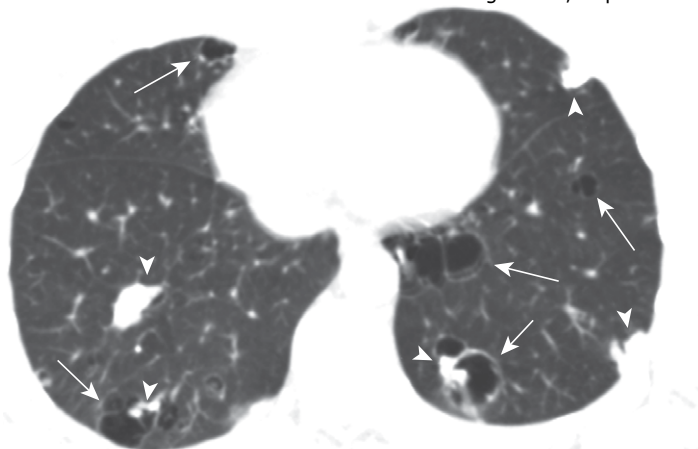
A TC é muito importante no diagnóstico diferencial, definindo aspectos morfológicos e distribuição dos cistos, assim como achados associados. A combinação com os achados clínicos, especialmente com manifestações extrapulmonares, permite o diagnóstico na maioria dos casos, sem necessidade de biópsia pulmonar. Nódulos, vistos em associação com cistos, são descritos em apenas duas condições: HCL e PIL associada a amiloidose. Na

HCL, os nódulos são pequenos e não calcificam. Assim, a única possibilidade viável para o caso é PIL associada a amiloidose. Reforçando essa possibilidade, observa-se que algumas calcificações encontram-se dentro das lesões císticas. Além disso, a paciente apresentava xerostomia. A investigação clínica e laboratorial levou ao diagnóstico de síndrome de Sjögren. O diagnóstico final foi de síndrome de Sjögren com PIL associada à amiloidose.

A associação entre doenças linfoproliferativas (especialmente PIL), depósitos amiloides, formações císticas nos pulmões e síndrome de Sjögren é amplamente reconhecida na literatura, embora a exata relação entre essas condições não seja clara.

A PIL é uma doença linfoproliferativa rara, que ocorre mais frequentemente em pacientes com imunodeficiências ou doenças autoimunes, especialmente síndrome de Sjögren. Além dos nódulos e dos cistos, outros achados que podem estar associados são opacidades em vidro fosco, espessamento peribroncovascular e nódulos centrolobulares mal definidos. Os pacientes podem ser assintomáticos ou cursar com dispneia, tosse, fadiga e dor torácica. Os cistos muitas vezes são descobertos em exames de rotina ou devido a complicações, como pneumotórax espontâneo.

Embora o diagnóstico definitivo dependa de estudo histopatológico, em nossa paciente a associação dos achados de imagem com o quadro clínico foi definitiva para a conclusão diagnóstica, dispensando a biópsia pulmonar.



**Figura 1.** TC axial de tórax com janela para pulmão, ao nível das bases pulmonares, mostrando múltiplos cistos (setas) associados a nódulos calcificados (cabeças de seta). Notar que algumas calcificações situam-se dentro das lesões císticas.

### REFERÊNCIAS

1. Baldi BG, Carvalho CRR, Dias OM, Marchiori E, Hochhegger B. Diffuse cystic lung diseases: differential diagnosis. J Bras Pneumol. 2017;43(2):140-149. <https://doi.org/10.1590/s1806-37562016000000341>
2. Ferreira Francisco FA, Soares Souza A Jr, Zanetti G, Marchiori E. Multiple cystic lung disease. Eur Respir Rev. 2015;24(138):552-64. <https://doi.org/10.1183/16000617.0046-2015>
3. Marchiori E, Zanetti G, Hochhegger B. Multiple calcified nodules. J Bras Pneumol 2016;42(3):164. <https://doi.org/10.1590/S1806-37562016000000094>

1. Universidade Federal do Rio de Janeiro, Rio de Janeiro (RJ) Brasil.

2. Universidade Federal de Ciências da Saúde de Porto Alegre, Porto Alegre (RS) Brasil.

a. <http://orcid.org/0000-0001-8797-7380>; b. <http://orcid.org/0000-0003-1984-4636>; c. <http://orcid.org/0000-0003-0261-1860>